1890
Lane Medical Library

Zur

# Casuistik der Herderkrankungen der Brücke

## mit besonderer Berücksichtigung der durch dieselben verursachten anarthrischen Sprachstörungen.

Von

**Stanislaus Markowski.**

Dorpat.

Druck von H. Laakmann's Buch- und Steindruckerei.

1890.

Zur

# Casuistik der Herderkrankungen der Brücke

## mit besonderer Berücksichtigung der durch dieselben verursachten anarthrischen Sprachstörungen.

Inaugural-Dissertation

zur Erlangung des Grades eines

**Doctors der Medicin**

verfasst und mit Bewilligung

Einer Hochverordneten medicinischen Facultät der Kaiserl. Universität zu Dorpat

zur öffentlichen Vertheidigung bestimmt

von

**Stanislaus Markowski.**

Ordentliche Opponenten:

Priv. Doc. Dr. **Fr. Krüger.** — Prof. Dr. **K. Dehio.** — Prof. Dr. **B. Körber.**

Dorpat.

Druck von H. Laakmann's Buch- und Steindruckerei.

1890.

Gedruckt mit Genehmigung der medicinischen Facultät.
Dorpat, den 31. Mai 1890.
Nr. 228. Referent: Prof. Dr. K. Dehio.
Decan: Dragendorff.

DR. L. HIRT
PROF. DER KGL. UNIVERSITÄT
BRESLAU.

Dem Andenken

# Meiner Eltern

gewidmet.

Es ist mir eine angenehme Pflicht an dieser Stelle allen meinen hochverehrten Lehrern an der hiesigen Hochschule für die mir zu Theil gewordene wissenschaftliche Ausbildung meinen aufrichtigsten Dank abzustatten.

Insbesondere gilt dieser Herrn Prof. Dr. K. Dehio, dem ich das vorliegende Thema verdanke und der mich stets aufs Liebenswürdigste bei meiner Arbeit mit Rath und That unterstützte.

Auch spreche ich hiermit Herrn Prof. Dehio meinen besten Dank aus für die Ausführung der Zeichnungen.

Digitized by the Internet Archive
in 2026

https://archive.org/details/IA40154018_0047

Wie man anatomisch an der Brückengegend des Hirnstammes zwei scharf von einander geschiedene Regionen unterscheiden muss, nämlich einerseits das sogenannte Haubenfeld, welches die eigentliche Fortsetzung der grössten Masse der in der Medulla oblongata enthaltenen nervösen Leitungsbahnen und Kerne in sich einschliesst, und andererseits die eigentliche Brückengegend, welche ihrer grössten Masse nach aus der transversalen Brückenfaserung besteht, zwischen deren Bündeln die Pyramidenbahnen nach abwärts steigen — so kann man auch klinisch bei den Herderkrankungen der Brückenregion sehr wohl zwischen denjenigen Krankheitssymptomen unterscheiden, welche einerseits durch die Erkrankung des Haubenfeldes und andererseits durch die Affection der Brücke im engeren Sinne hervorgerufen werden.

Zu den Herdsymptomen der ersten Kategorie gehören alle Symptome der Lähmung, resp. der Reizung, welche im Gebiete der Nn. Trigemini, Acustici, Abducentes, Faciales auftreten können, und

von einer Affection der bulbären Kerne und Wurzelfasern dieser Nerven abhängig sind. Auch die aus einer Erkrankung der Schleifenbahn in dieser Gegend resultirenden sensiblen Lähmungs- resp. Reizerscheinungen, sowie mannigfaltige Störungen der coordinirten Augenbewegungen, einerlei ob dieselben von einer Erkrankung coordinatorisch wirkender Nervencentra oder complicirter Leitungsbahnen herrühren, müssen auf Affectionen bezogen werden, welche die Haubengegend treffen.

Die Herdsymptome der zweiten Kategorie, die eigentlichen Brückensymptome, sind von viel geringerer Mannigfaltigkeit, da ja auch die anatomische Zusammensetzung der Brücke viel einfacher ist. Es kommen hierbei wohl nur solche klinische Symptome in Betracht, welche durch Reizung oder mehr weniger vollständige Leitungsunterbrechungen innerhalb der hier verlaufenden motorischen Pyramidenbahnen bewirkt werden.

Dass mit den letzteren gemeinsam auch die für die Nn. Hypoglossi, Vago accesorii, Faciales bestimmten motorischen Fasern verlaufen, wird ja allgemein angenommen, und haben wir somit das Recht, die bei Herderkrankungen der Brücke auftretenden Lähmungen im Gebiete dieser Nerven, als Theilerscheinung der Läsion der Pyramidenbahnen zu betrachten. Ob die für die coordinirten Sprach-

bewegungen und für's Schlucken auf besondere der Articulation resp. Coordination dienende, durch die Brücke ziehende Fasersysteme bezogen werden müssen, oder ob die vom Gehirn zu den motorischen Kernen der Nn. Faciales, Vago-Accessorii und Hypoglossi herabziehenden Nervenfasern auch den oben genannten Sprach- resp. Schluckbewegungen vorstehen, will ich für's Erste dahingestellt sein lassen. Jedenfalls müssen ausser der motorischen Hemiplegie auch die bei Brückenaffectionen beobachteten Störungen der Sprachbewegungen und des Schluckens zu den durch Herdaffectionen der eigentlichen Brückensubstanz bewirkbaren Störungen gerechnet werden.

In Praxi sind nun freilich bei Herdaffectionen der Brückenregion sehr häufig die von der Läsion des Haubenfeldes und die von der Verletzung der eigentlichen Brückensubstanz abhängigen klinischen Symptome gleichzeitig zusammen vorhanden. Und das ist auch leicht zu verstehen. Bei der nahen Nachbarschaft des Haubenfeldes und der eigentlichen Brücke müssen Erkrankungen dieser Gegend, sobald sie eine grössere Ausdehnung haben, von der Brücke in's Haubenfeld übergreifen und umgekehrt; auch wird sich bei den engen Räumlichkeitsverhältnissen dieser Gegend die Fernwirkung localisirter Erkrankungen hier in Form von indirecten Herdsymptomen besonders leicht geltend machen.

Um so mehr sind solche Krankheitsfälle, welche das reine Bild einer isolirten Läsion der eigentlichen Brückensubstanz darbieten, eines eingehenden Studiums werth. Namentlich verdienen die bei Ponsherden zu beobachtenden Sprachstörungen Beachtung, da die Frage nach der Entstehung derselben noch bei weitem nicht klar ist, und, bei der Unmöglichkeit durch das Thierexperiment Licht in dieselbe zu bringen, wohl nur auf dem Wege der klinischen Beobachtung gelöst werden kann. Ich glaube daher, dass der folgende in der Universitätsabtheilung des Dorpater Bezirkshospitals beobachtete Krankheitsfall die genauere Analyse wohl verdient, welcher ich ihn auf Vorschlag des Herrn Prof. Dehio unterzogen habe.

Es handelt sich in Kürze um folgenden **Krankheitsfall:**

Eine 52jährige Frau erkrankt plötzlich mit Schwindel und Müdigkeit und legt sich deshalb zu Bett. Nach zweistündigem Schlaf bemerkt sie eine Lähmung des rechten Armes und des rechten Beines. Auch hat sie die Fähigkeit der Sprache verloren, welche jedoch nach einigen Tagen wiederkehrt. 14 Tage später findet sich eine schlaffe Parese der unteren Facialisäste rechterseits, so wie eine sehr geringe aber dennoch zweifellose Parese des linken N. Hypo-

glossus ohne Sprachbehinderung. Schlaffe hemiplegische Lähmung der rechtsseitigen Extremitäten. — Vier Wochen nach Beginn der Erkrankung, welche sich bis dahin unverändert erhalten hatte, stellt sich eine Sprachstörung ein, welche sich im Laufe von 2 Tagen zu einer hochgradigen Dysarthrie entwickelt. Die Articulation der Zungen- und Gaumenlaute ist vollkommen aufgehoben, die der Lippenlaute sehr undeutlich, Aphasie nicht vorhanden. Gleichzeitig entwickelte sich eine sehr aufgeregte und weinerliche Gemüthsstimmung; einige Tage später, kam auch eine mässige Schluckstörung hinzu; Fehlschlucken bei unaufmerksamen Schluckversuchen. Ziemlich hochgradige doppelseitige Behinderung der Zungenbewegungen.

Weiterhin besserte sich die Parese des rechten N. facialis und an der rechten Hand bildete sich eine geringe aber deutliche Contractur der Finger aus.

Im Uebrigen blieb der Zustand bis zum Tode unverändert. Derselbe erfolgte zwei und einen halben Monat nach Beginn der Erkrankung in Folge von Schluckpneumonie.

## Sectionsbefund.

Sclerotische Verdichtung der Pia mater, mässige diffuse Hirnsclerose, granuläre Ependymsclerose im IV. Ventrikel. Zwei Erweichungsherde in der Substanz der Brücke; der eine liegt in der linken Brückenhälfte, in der Mitte der gesammten Brückenhöhe, reicht bis hart an die Mittellinie, ohne dieselbe zu überschreiten und hat bis auf geringfügige Reste die gesammte linksseitige Pyramidenbahn zerstört.

Der zweite Herd befindet sich in der oberen (proximalen) Brückenhälfte, rechts von der Mittellinie, dicht an dieselbe herantretend; derselbe hat die medialen Faserbündel der rechtsseitigen Pyramidenbahn zerstört, aber den grösseren, lateralwärts gelegenen Theil derselben unverletzt gelassen (cf. die beigefügten Abbildungen).

In der rechten Brückenhälfte fanden sich ausserdem noch zwei mehr lateralwärts gelegene hanfkorn- bis linsengrosse Erweichungsherde.

Secundäre absteigende Degeneration der linkseitigen Pyramidenbahn, welche sich bis in den rechten Seitenstrang des Rückenmarks verfolgen lässt.

Das ganze übrige Gehirn, so wie die

Medulla oblongata frei von Herderkrangungen. Arteriosclerosis nodosa der basalen Hirngefässe.

Die genauere **Krankengeschichte** ist folgende:

Minna Sewer 52 Jahre alt, Frau eines Soldaten, aus Dorpat gebürtig, esthnischer Nationalität, ist am 2. September 1889 in die Universitätsabtheilung des Dorpater Bezirkshospitals aufgenommen worden. Dieselbe ist, ihrer Angabe nach, stets gesund gewesen und hat sich ihren Lebensunterhalt als Studentenaufwärterin verdient. Vor 3 Jahren stellten sich im rechten Knie und Unterschenkel Schmerzen ein, die sie jedoch nicht am Gehen verhinderten, auch ist das schmerzende Bein nicht geschwollen gewesen. Etwa ein Jahr später bildete sich an der lateralen Seite des rechten Unterschenkels, oberhalb des Malleolus extr. ein kleines atonisches Geschwür, welches starkes Jucken verursachte und mit der Zeit an Umfang zunahm. Im vorigen Sommer liess sich die Patientin deshalb längere Zeit auf der hiesigen chirurgischen Klinik behandeln, doch ohne besonderen Erfolg. Die Krankheit, an welche Patientin gegenwärtig leidet, ist vor 14 Tagen, also am 18. oder 19. August eingetreten. Patientin hat sich an diesem Tage stark geärgert und ist darauf Abends in die Badstube gegangen. Auf dem Rückwege aus

derselben befielen sie Schwindel und Müdigkeit, so dass sie, zu Hause angelangt, sich sofort zu Bette legte. Nachdem sie etwa 2 Stunden geschlafen hatte, erwachte sie und bemerkte, dass sie den rechten Arm und das rechte Bein nicht bewegen könne, auch die Sprache war geschwunden, doch kehrte dieselbe nach paar Tagen wieder zurück; dabei verspürte Patientin keine Schmerzen und fühlte sich im Uebrigen ganz wohl. Sie giebt ausdrücklich an, dass sie vor Eintritt der Lähmung sich stets ganz gesund gefühlt habe.

Am 6. September ist von Prof. Dehio folgender Status praesens in den Krankenbogen dictirt worden. Patientin ist von mittlerer Statur, kräftigem Knochenbau, gut entwickelter Musculatur und ziemlich reichlichem Fettpolster und klagt über Unbeweglichkeit des rechten Armes und rechten Beines. Psychische Funktionen intact; Gesichtssinn, reflectorische und accomodative Pupillenreaction, sowie sämmtliche Augenbewegungen wohlerhalten, Doppelbilder bestehen nicht. Gehör und Geschmaksinn ungestört. Schlaffe Parese der zu den Augenlidern, zur Wange, zur Nase und zum Munde gehörigen mimischen Gesichtsmuskeln der rechten Seite. Die Stirnmuskeln nicht afficirt. Die Kaumuskeln, die Muskulatur des weichen Gaumens, des Rachens, des Gaumensegels functioniren normal. Die Zunge weicht

beim Herausstrecken ein wenig nach der linken Seite ab, doch ist diese Abweichung mit Sicherheit zu constatiren. Die Sprache ist unverändert, deutlich articulirt, das Schlucken geht ungestört von Statten. Sensible Störungen sind am Kopfe nicht vorhanden.

Complete, schlaffe Lähmung der rechten Hand, des ganzen rechten Armes und der rechtseitigen Schultermuskeln mit Ausnahme des Cucullaris und der Rhomboidei. Parese der mm. scaleni und des Sternocleidomastoideus rechterseits. Bei tiefen Inspirationen wird die rechte Thoraxhälfte etwas weniger gehoben, als die linke. Rücken- und Bauchmuskulatur functionirt normal.

Complete schlaffe Lähmung des rechten Fusses und Beines, nur die Glutaei, die Adductoren des Oberschenkels und der Ileopsoas functioniren noch einigermassen. Keine Atrophie der gelähmten Muskulatur, die mechanische Muskelerregbarkeit nicht erhöht. Die directe und indirecte faradische Erregbarkeit der gelähmten und paretischen Muskeln, sowohl am Kopfe und der Zunge, als auch am Rumpfe und Extremitäten vollkommen wohlerhalten.

An der oberen Extremität der Tricepssehnenreflex, an der unteren der Patellarreflex rechtsseitig erhöht.

Die Sensibilität ist in allen ihren Qualitäten unverändert, auch der Muskelsinn erhalten. Blase und Mastdarm functioniren normal.

Der Circulationsapparat lässt ausser einer geringen Sclerose der grösseren peripheren Arterien keine Veränderungen erkennen. Herzthätigkeit rhytmisch, Puls 80 in der Minute, Herztöne rein, das Herz nicht nachweislich vergrössert.

Die Respirationsorgane zeigen ausser einem geringen Tiefstand der unteren Lungenränder, nichts abnormes und functioniren normal. Stimme klar und rein. Zunge rein, Appetit vorhanden, der Leib nicht aufgetrieben und nicht druckempfindlich, leichte Obstipation.

Urin klar, frei von Eiweiss und Zucker, Tagesquantum desselben normal. Kein Fieber. Am rechten Unterschenkel findet sich ein atonisches Geschwür von geringem Umfang.

Dieser Zustand erhielt sich unverändert bis zum 13. September. Patientin klagte nur über Verstopfung, wogegen Lavement, und über Schlaflosigkeit, wogegen Abends 0,01 Morph. muriat. in Pulverform, verordnet wurden.

Am Abend 13. Septembers zeigte Patientin eine leichte Sprachstörung, indem sie manche Worte langsam und etwas undeutlich aussprach; über sonstige Beschwerden hatte sie nicht zu klagen, und namentlich wurden Schwindel und Kopfschmerzen in Abrede gestellt.

In der Nacht zum 14. September hat Patientin

den Urin unter sich gelassen, und am Morgen dieses Tages war die Articulation der Sprache sehr undeutlich, jedoch kein Wortmangel vorhanden.

Am Morgen des 14. September war eine bedeutende Verschlimmerung der Sprachstörungen zu constatiren; Patientin konnte nur einzelne schwerverständliche Worte hervorbringen, sonst nur völlig unarticulirte Laute. Durch jeden Versuch zu sprechen gerieth sie in eine sehr aufgeregte Stimmung und brach oft in Weinen aus. Das Bewusstsein war vollkommen erhalten.

Am 16. September wurde Folgendes constatirt: Patientin ist bei völlig klarem Bewusstsein, sehr weinerlicher Stimmung, sie versteht alles, was man zu ihr spricht, und giebt ganz klare und deutliche Antworten, sobald dieselben auf »ja« (esthnisch «ja») oder auf »nein« (esthnisch »ei») lauten. Die hemiplegische Lähmung ist unverändert, nur die Zunge ist offenbar schwerer beweglich geworden; obgleich die groben Bewegungen derselben noch erhalten sind, so kann sie doch nur wenig über die Lippen hervorgestreckt werden, und auch die seitlichen Bewegungen sind weniger ausgiebig, als voher. Am Gaumen und Rachen sind gröbere Bewegungsstörungen nicht zu bemerken; die Parese der mimischen Muskeln hat sich nicht verstärkt, und man bemerkt vielmehr, dass sich bei Affectbewegungen, wie z. B.

beim Weinen, beide Gesichtshälften gut contrahiren, nur bei intendirten Bewegungen, wie z. B. beim Pfeifen, ist die Parese der rechten Gesichtshälfte deutlich; in der Ruhe ist die Asymmetrie beider Gesichtshälften sehr gering. Augenbewegungen frei, keine Gesichtsfeldeinschränkung, keine Hemiopie. Hochgradige Sensibilitätsstörungen fehlen auch jetzt, nur werden leichte Berührungen an den gelähmten Gliedern weniger präcise localisirt, als links.

Worte und Silben werden nur sehr unvollkommen gebildet, indem die Consonanten kaum articulirt werden. Die Vocalklänge werden zum grössten Theil richtig hervorgebracht, nur haben sie vielfach einen nasalen Beiklang, statt «t» wird «n», statt «p» wird ein verwaschenes «b» oder «w»; statt «k» ein dem französischen nasalen «en» ähnlicher Laut producirt. Wortmangel und Silbenstolpern ist nicht zu bemerken. Die Bezeichnung von Gegenständen und die Angabe von Zahlen gelingt der Patientin insoweit vollkommen, als der Vocalklang und die Silbenzahl der gewollten Worte richtig hervorgebracht wird.

Temperatur normal. Puls beschleunigt. Die übrigen Körperfunctionen unverändert.

In den folgenden Tagen machte sich noch eine gewisse Behinderung des Schluckens bemerklich; die Kranke konnte zwar bei einiger Vorsicht sowohl

flüssige, als feste Speisen gut herunterbringen, allein bei eiligem Schlingen trat öfters Fehlschlucken ein. Blase und Mastdarm fungirten nach wie vor normal, die Athmung ging unbehindert von Statten.

Eine am 22. September vorgenommene Prüfung der Zungen-, Gaumen- und Rachenmuskulatur mit dem faradischen Strom ergab keinerlei Abweichung von der Norm. Im weiteren Verlauf blieben sich die Schluckstörung, die Articulationsstörung der Sprache, die leichte Herabsetzung der Tastempfindung an Fuss und Unterschenkel, Hand und Vorderarm der rechten Seite völlig gleich, und nur die Lähmungserscheinungen zeigten insofern eine geringe Veränderung, als die Parese der rechten Gesichtshälfte am 7. October kaum mehr zu bemerken war, und sich an der rechten Hand eine geringe, aber deutliche Contractur der Finger ausgebildet hatte. Auffallend war stets ein rascher Wechsel der Gemüthsstimmung, welche oft momentan aus dem Lachen ins Weinen umschlug.

Am 25. October begann die Kranke über Schmerzen im Epigastrium und der unteren Hälfte des linken Thorax zu klagen, und gleichzeitig traten subfebrile Abendtemperaturen von 38,0 bis 38,6° C. auf, welche von nun an bis zum Lebensende anhielten.

Am 28. October finden sich folgende Bemerkungen im Krankenjournal: Druckempfindlichkeit des

Epigastriums, Schmerzen im linken Hypochondrium und der linken Brusthälfte, kein Husten, kein Auswurf. Nach links von der Herzdämpfung einzelne Rasselgeräusche.

Die Hemiplegie und die Sprachstörung unverändert, die Sprache hat einen stark näselnden Beiklang. Beim Trinken fliesst manchmal durch die Nase Wasser heraus, zuweilen Fehlschlucken.

Genauere Angaben über etwaige in den letzten Tagen aufgetretene physikalische Veränderungen an Herz und Lungen sind leider im Krankenbogen nicht vorhanden.

Am 3. November Morgens erfolgte der Tod. Das Bewusstsein schwand erst wenige Stunden vorher.

Die am folgenden Tage von Prof. Körber ausgeführte **Section** ergab Folgendes:

Wohlgenährte, kräftig gebaute weibliche Leiche. Das Fett der Bauchdecken gelb, 3 cm. dick; die Brustmusculatur dunkel gefärbt und trocken.

Schädelkapsel symmetrisch, von mittlerer Dicke. Dura mater gespannt; nach Entfernung derselben erscheint die Pia mater an der gesammten Oberfläche des Gehirns, besonders aber über den Parietallappen trübe, undurchsichtig und derb, so dass sie sich mit Leichtigkeit als zusammenhängende Haut von den Hemisphären abziehen lässt. Die Subarachnoidalräume mit klarer Flüssigkeit erfüllt; das

Gehirn (sowohl das Klein- wie auch das Grosshirn) von sehr derber Consistenz; die Hirnrinde schmal, lässt nach Entfernung der Pia mater deutlich feinste Grübchen an ihrer Oberfläche erkennen.

Die Marksubstanz und die grossen Ganglien (thalamus opticus und corpus striatum) blass. Die Seitenventrikel etwas erweitert, das Ependym derselben zart. Die Plexus choroidei macroscopisch nicht verändert. Das Ependym des IV. Ventrikels stark verdickt und undurchsichtig, durch feine Leistenbildung wie reticulirt. Auch im Aquaeductus Sylvii ist das Ependym verdickt.

Arteriosclerosis nodosa der basalen Gefässe, so wie der von ihnen ausgehenden Hirnarterien.

Die Medulla oblongata und die Brückengegend wird nach Durchtrennung der corpora restiformia, der crura cerebelli ad pontem und der pedunculi cerebri am hinteren Ende der corpora quadrigemina vom übrigen Gehirn getrennt und zur näheren Untersuchung in Müller'scher Flüssigkeit aufbewahrt.

Das Herz mittelgross, der Herzbeutel enthält eine geringe Menge trüber Flüssigkeit, das parietale, wie viscerale Blatt desselben mit zarten fibrinösen Auflagerungen bedeckt. Das Myocard trübe, von lehmbrauner Farbe. Das Endocard des linken Ventrikels weisslich getrübt; die Ansatzstellen der Aortenklappen, wie auch die Schliessungsränder der Mitralklappen

sehnig verdickt. Am rechten Herzen nichts Pathologisches. Die Coronararterien dünnwandig.

Die rechte Lunge mit der Thoraxwand nicht verwachsen, blutarm, im Unterlappen etwas ödematös, im Uebrigen unverändert.

Der vordere Theil des linken unteren Lungenlappens mit dem Herzbeutel und den Rippen durch fibrinös-eitrige Pseudomembranen verklebt. Die linke Lunge im Allgemeinen mittelgross; in der Spitze des Oberlappens ein nussgrosser schiefrig indurirter Herd; im vorderen Theil des linken unteren Lappens ein apfelgrosser, einigermassen keilförmiger Herd, über welchem die Pleura blaugrau verfärbt ist und beim Herausnehmen der Lunge trotz vorsichtiger Behandlung zerreisst. Der Herd besteht aus missfarbigen, dunklen, leicht zerreisslichen Massen, die einen säuerlich brandigen Geruch verbreiten.

Das Netz fettreich, das Colon transversum gebläht, die Dünndarmschlingen contrahirt. Im Magen geringe Mengen eines dunkelbraunen schleimigen Inhalts. Im Dünndarm gallig gefärbter Schleim, im Dickdarm normaler Koth. Die Schleimhaut des Magendarmtractus ohne pathologische Veränderungen. Die Milz mittelgross, blutarm und schlaff.

Die linke Niere von zahlreichen keilförmigen, gelbgrauen und zum Theil bindegewebig indurirten Herden durchsetzt und stark verkleinert.

Die rechte Niere vergrössert; im mittleren Theil eine apfelgrosse geschrumpfte, bindegewebig indurirte Partie, welche sich scharf gegen das umgebende normale Nierengewebe absetzt.

Die Harnblase leer, unverändert.

Der Uterus retroflectirt, etwas vergrössert, sehr derb.

Die Ovarien klein und atrophisch.

Die Leber von mittlerer Grösse, mässiger Blutfülle und undeutlicher Läppchenzeichnung.

Pankreas unverändert.

An der Intima der Brust- und Bauchaorta vereinzelte gelbe, etwas prominente Flecken.

Die **nähere Untersuchung der Medulla oblongata** und **der Brücke** wurde folgendermassen ausgeführt.

Nachdem die Organe $3^1/_2$ Monate in Müller'scher Flüssigkeit gelegen hatten, wurden dieselben in absolutem Alkohol entwässert, mit Celloidin durchtränkt und darauf mit dem Microtom in mikroskopische Querschnitte zerlegt, welche regelmässig in Stufen von 0,25 mm. auf einander folgten. Aus den erkrankten Partien habe ich sogar regelmässige Schnittserien verfertigt, um sicher keine pathologischen Veränderungen zu übersehen. Die Schnitte wurden mit Ammoniak-Carmin, zum Theil mit Hämotoxylin

(nach Weigert) gefärbt, im Origanumöl aufgehellt und in Canadabalsam eingebettet.

Die genauere mikroskopische Untersuchung dieser Schnitte ergab nun Folgendes:

Die Medulla oblongata ist, abgesehen von der noch zu beschreibenden secundären Degeneration der einen Pyramidenbahn, völlig intact; insbesondere zeigen weder die in ihr enthaltenen Nervenkerne, noch die aus ihr austretenden Nervenwurzeln irgend welche Abweichungen von der Norm.

Das Ependym des IV. Ventrikels ist stark verdickt und besteht aus kernreichem Bindegewebe (Ependymsclerose). Die darunter liegenden Ganglienmassen und Faserstränge sind jedoch völlig unverändert.

Am Pons fällt schon bei der makroskopischen Betrachtung eine gewisse Asymmetrie auf, indem die linke Hälfte desselben deutlich schmäler erscheint, als die entsprechende rechte. Bei der Durchmusterung der durch die Brücke gelegten Schnitte findet sich zunächst in der linken Hälfte desselben ein scharf umgrenzter Erweichungsherd. Derselbe beginnt mit seinem unteren Ende etwa in der Höhe, wo sich die Umbiegung des aufsteigenden Facialisschenkels in den Austrittsschenkel anfängt, was etwa der Höhe eines Querschnitts entspricht, den man ca. 3 mm. oberhalb der striae acusticae durch den Boden des

IV Ventrikels und die Brücke gelegt denkt. An dieser Stelle ist der Herd stecknadelkopfgross und im lateralen, dorsalen Theil der Pyramidenbündel gelegen; weiter nach oben nimmt er rasch an Ausdehnung zu, indem er sich sowohl ventralwärts, als dorsalwärts ausbreitet und sich zugleich der Mittellinie nähert, ohne sie jedoch vollkommen zu erreichen. 4,5 mm. höher (proximalwärts) in der Höhe des Austritts der Trigeminuswurzel und des ersten Auftretens des locus coeruleus erreicht der Herd auf unseren Querschnitten seine grösste Ausdehnung (cf. Fig. 1). Langgestreckt zieht er sich dicht neben der Raphe in einer Breite von 6—7 mm. durch die ganze Dicke der Brückenfaserung hin und reicht dorsalwärts bis an den Lemniscus, in welchen er mit ein Paar ganz kleinen Zacken hineingreift; ventralwärts gelangt er fast an die freie Oberfläche der Brücke, wo er, sich scharf zuspitzend, endigt. Die Raphe erscheint nach links verzogen, wohl in Folge der Verkleinerung, die der Herd bei der allmähligen Resorption seines Inhalts erfahren hat. Im Bereich dieses Herdes sind zerstört: der obere, mittlere und ein grosser Theil der unteren (ventralen) Ponsfaserung, sowie fast die gesammte Pyramidenbahn, nur ein Paar schmale, seitwärts gelegene Bündelchen dieser Bahn sind von dem Herde verschont geblieben. Weiter aufwärts verkleinert der Herd sich rasch,

indem er namentlich an sagittaler Ausdehnung verliert. Fig. 2 giebt einen Querschnitt wieder, welcher 2,4 mm. oberhalb der in Fig. 1 dargestellten Zone gelegen ist. Hier tritt der Herd an einer kleinen Stelle bis völlig an die Mittellinie heran, ohne jedoch dieselbe zu überschreiten. Etwa 3 mm. weiter nach oben endigt der Herd in Form eines feinen Spaltes innerhalb der Ponsfaserung. Die Gesammthöhe desselben in der Richtung von der Medulla zum Gehirn beträgt etwa 1 Ctm.

Während der soeben beschriebene Herd pedunculawärts an Ausdehnung abnimmt, kommt auf der anderen Seite, d. h. in der rechten Ponshälfte ein neuer Erweichungsherd zum Vorschein. Das untere (distale) Ende desselben befindet sich in der Höhe, wo die obersten Bündel der Trigeminuswurzel aus der Brücke austreten; hier ist er in der Ecke zwischen dem Lemniscus und der Brückenraphe gelegen. Cerebralwärts fortschreitend vergrössert er sich allmählich und erreicht seine grösste Ausdehnung 4 mm. weiter in der Höhe der Bindearmkreuzung. Ein Querschnitt aus dieser Höhe (cf. Fig. 3) zeigt, dass der Herd sich durch die ganze Dicke der Brücke von der Schleife bis an die ventrale Oberfläche des Pons erstreckt und hart an die Raphe herantritt, ja dieselbe sogar an einer Stelle um $^1/_2$ mm. überschreitet. Im frontalen Durchmesser

misst der Herd hier etwa 6 mm. Absolut genommen ist derselbe etwas grösser, als sein linksseitiger Partner; nichts destoweniger lehrt ein Blick auf die beigefügten Abbildungen, dass er nur einen viel geringeren Theil der Pyramidenfasern zerstört hat, als der linksgelegene Herd. Das kommt daher, weil die Pyramidenfasern in dieser Höhe breiter auseinander gelagert sind, als mehr nach unten, und daher nur in ihrem medialen und dorsalen Theil von der Erweichung betroffen werden konnten. Von hier an verkleinert sich der Herd rapid und kann nur etwa 2,5 mm. weiter nach oben verfolgt werden. Die Gesammthöhe des Herdes beträgt 7 mm.

Ausserdem sind in der rechten Brückenhälfte noch zwei ganz kleine, kaum 2 mm. lange und ebenso hohe Erweichungsherde vorhanden, deren Lage aus Fig. 1 und 2 ersichtlich ist; da dieselben die Pyramidenbahn nicht oder kaum lädiren und wohl schwer klinische Symptome hervorgerufen haben, so unterlasse ich eine genauere Beschreibung derselben.

Was nun die pathologisch-anatomische und mikroskopische Beschaffenheit dieser soeben nach ihrer Lage und Ausbreitung beschriebenen Herde anbetrifft, so erscheinen sie an den mit Celloidin durchtränkten Präparaten bei Betrachtung mit blossem Auge als Lücken, welche mit einer halbdurchsichtigen Sub-

stanz erfüllt und durch einen schmalen scharfen Saum gegen das umgebende gesunde Gewebe abgegrenzt waren. Sehr schön waren die Herde namentlich an ungefärbten dickeren Schnitten zur makroskopischen Anschauung zu bringen, wenn man dieselben zwischen zwei Glasplatten legte und gegen das Tageslicht betrachtete. Nach solchen Präparaten sind meine Zeichnungen verfertigt.

Mikroskopisch sah man zuerst innerhalb des Erweichungsherdes keine Spur mehr von wohl erhaltenen Nervenfasern, oder sonstigen Nervenelementen, vielmehr schien die ganze den Erweichungsherd erfüllende Masse aus einer gleichmässig homogenen, hie und da fein gekörnten Grundsubstanz zu bestehen, in welcher sowohl die Markscheiden als auch die Axencylinder zu Grunde gegangen und nur das interstitielle Gliagewebe in Form eines feinen Netzwerkes stellenweise noch deutlich erhalten war. In die Lücken desselben vielfach Körnchenzellen eingestreut. Das ganze von einem reichen Netz feinster noch wohl erhaltener und mit Blutkörperchen erfüllter Gefässchen durchzogen, deren Wandungen stellenweise deutlich verdickt erschienen. Gegen den Rand des Erweichungsherdes verdichtete sich das Gliagewebe zu einer schmalen Zone sclerotischen Bindegewebes, das den ganzen Herd kapselförmig umgab.

Die secundäre Strangdegeneration, die vom links-

seitigen Erweichungsherde beginnend, die Pyramidenbahn entlang bis in den rechten Seitenstrang des Rückenmarks hinab verfolgt werden konnte, bot das gewöhnliche Bild der secundären absteigenden Strangdegeneration. Die Markscheiden und Axencylinder waren bis auf einzelne wenige verkümmerte Reste völlig geschwunden und an ihrer Stelle rundliche Lücken aufgetreten, in denen hie und da Körnchenzellen lagen. Das zwischen diesen Lücken gelagerte Gliagewebe ist verdickt und mit feinsten Körnchen durchsetzt.

In dem medialen und dorsalen Theil der rechtsseitigen Pyramidenbahn fand sich unterhalb des soeben beschriebenen Erweichungsherdes eine secundäre Degeneration, welche, allmählich an Umfang abnehmend, nicht weiter als 1 Cm. nach abwärts verfolgt werden kann.

Die mikroskopische Untersuchung der art. vertebrales, so wie der art. basilaris ergab eine hochgradige bindegewebige Verdickung der Intima, wodurch das Lumen dieser Gefässe etwa auf $^1/_4$ ihrer normalen Weite eingeengt wurde. Kein Thrombus in denselben.

---

Es fragt sich nun, wie sich **bei der epikritischen Beurtheilung** die klinischen Krankheitserscheinungen mit den später von uns

constatirten pathologisch-anatomischen Veränderungen des Gehirnes und der Brückengegend in Uebereinstimmung bringen und aus denselben erklären lassen.

Zugleich wollen wir untersuchen, ob die von uns constatirten Thatsachen vielleicht einigen Aufschluss gewähren über die Localisation der die Sprache vermittelnden Nervenbahnen im Pons, so wie über die Genese der anarthrischen Sprachstörungen überhaupt.

Betrachten wir zunächst den klinischen Krankheitsverlauf unseres Falles, so lassen sich in demselben zwei Perioden unterscheiden. In der ersten Periode, welche die vier ersten Wochen der Krankheit umfasst, war lediglich eine, ohne stärkeren Insult aufgetretene, motorische Hemiplegie der rechten Körperhälfte und eine Parese der rechtsseitigen Mund- und Wangenäste des N. Facialis vorhanden, wobei gleichzeitig die Zunge beim Herausstrecken ein wenig nach links abwich, ohne das jedoch sonstige Störungen in der Function und Beweglichkeit derselben zu bemerken waren.

Wir haben es also mit einer eigenthümlichen Form der gekreuzten Lähmung zu thun, bei welcher der Facialis und die Extremitäten auf der einen und der Hypoglossus auf der anderen Seite gelähmt oder paretisch waren. Die zweite Periode der Krankheit begann mit dem plötzlichen Eintritt der articulatorischen Sprachstörung und der fast gleichzeitig beginnenden

Deglutitionsstörung, welche Erscheinungen von nun an bis zum Tode unverändert bestanden. Wenn schon die gekreuzte Hemiplegie eine Herderkrankung der Brücke vermuthen liess, so wurde diese Annahme mit dem Auftreten der Anarthrie und des Fehlschlückens desto wahrscheinlicher. Und in der That fanden sich in der Brücke zwei Erweichungsherde, welche als die Ursache der Krankheitserscheinungen angesehen werden mussten, da sonstige Herdaffectionen des Gehirnes vollkommen fehlten. Die diffuse Sclerose des Gehirnes, sowie die bindegewebige Verdickung der Pia mater und des Ependyms des IV. Ventrikels waren nicht hochgradig und konnten keinenfalls die Herdsymptome unserer Kranken bewirkt haben.

Es liegt nun Nichts näher, als die Krankheitserscheinungen der ersten Periode auf den einen Erweichungsherd zu beziehen und die Symptome, welche in der zweiten Periode hinzukamen, der nachträglichen Entstehung des anderen Herdes zur Last zu legen.

Sehen wir nun zu, wie sich die einzelnen Krankheitserscheinungen aus dem pathologisch-anatomischen Befunde an der Brücke erklären.

Die rechtseitige Hemiplegie mit gleichzeitiger Parese des rechten Facialis ist leicht zu verstehen, da wir gefunden haben, dass der in der

linken Brückenhälfte gelegene Erweichungsherd die ganze oder doch nahezu die ganze Pyramidenbahn oberhalb ihrer Kreuzung zerstört hatte. Auch das zum rechten N. Facialis gehörige Fasersystem muss oberhalb seiner Kreuzungsstelle eine Leitungsunterbrechung erfahren haben, weil sich sonst die mit der Extremitätenlähmung gleichseitige Parese der einen Gesichtshälfte nicht erklären liesse. Es ist ja auch schon längst bekannt, dass die Leitungsbahn des Facialis mit der Pyramidenbahn gemeinsam durh die Brücke hinzieht.

Schwieriger ist die Frage zu beantworten, warum nicht auch der N. Hypoglossus auf derselben Seite gelähmt worden ist, wie der Facialis. Zunächst möchte ich betonen, dass die Bewegungsstörung der Zunge thatsächlich in unserem Falle so gering war, dass es zweifelhaft erscheinen kann, ob derselben eine klinische und symptomatologische Bedeutung beigemessen werden darf. Da jedoch ein Beobachtungsfehler sicher nicht vorliegt, so kann ich die Frage nicht mit Stillschweigen übergehen. Da die gekreuzte Lähmung des Hypoglossus schon in der ersten Krankheitsperiode vorhanden war, wo, wie wir vermuthen müssen, die rechte Ponshälfte noch intact war, so lässt sich diese Lähmung nur durch die Annahme erklären, dass die centrale Leitungsbahn des Hypoglossus durch den linksseitigen

Ponsherd unterhalb ihrer Kreuzung getroffen und zerstört worden ist. Freilich müssen wir dann annehmen, dass die Kreuzung der Hypoglossusfasern sich in einer höheren, proximaler gelegenen Brückenregion vollzieht, als die des Facialis. Da wir ebenso, wie bei den Kernen des Facialis auch beim Hypoglossus eine enge Verbindung seiner beiderseitigen bulbären Kerne durch transversale Leitungsbahnen annehmen müssen, so ist es leicht begreiflich, warum bei einer einseitigen Zerstörung der centralen Hypoglossusfasern nur eine geringe Parese im Gebiete des betreffenden Nerven aufgetreten ist; offenbar tritt die centrale Leitungsbahn der contralateralen Hirnhälfte vicariirend für das zerstörte Fasersystem ein und ersetzt mehr oder weniger vollständig die Function desselben, indem nun beide Kerne gleichzeitig von der einen Hirnhälfte innervirt werden. Auch ist die Möglichkeit nicht ausgeschlossen, dass die corticalen, zur Zungenmusculatur gehörigen Rindencentra durch Commissurfasern mit einander in Verbindung stehen, so dass bei einseitiger Unterbrechung der centralen Leitungsbahn dennoch beide Hirnhälften die willkürlichen Zungenbewegungen beeinflussen können. Erst mit dem Beginn der zweiten Krankheitsperiode kam eine hochgradige Glossoplegie zu Stande, weil offenbar durch den nun entstandenen zweiten (rechtsseitigen) Er-

weichungsherd auch die bisher intacte Leitungsbahn für den rechten N. Hypoglossus, natürlich wieder unterhalb ihrer Kreuzung oder an der Kreuzungsstelle selbst, zerstört worden ist. In Fig. 4 habe ich die Vorderansicht der beiden Erweichungsherde, wie sie sich aus der Betrachtung meiner Stufenschnitte construiren lässt, in die Abbildung der Brückengegend eingetragen und zugleich den hypothetischen Verlauf der für uns in Betracht kommenden Leitungsbahnen hineingezeichnet. Dieses Schema erläutert die in Betracht kommenden Verhältnisse besser, als es weitläufige Beschreibungen thun können.

Ich bin auf die Parese des Hypoglossus näher eingegangen, weil wir bei der nun zu besprechenden anarthrischen Sprachstörung vielfach mit ähnlichen Ueberlegungen, wie die soeben vorgetragenen, werden operiren müssen.

Vergegenwärtigen wir uns zunächst den klinischen Verlauf der Anarthrie in unserem Falle.

Solange der linksseitige Ponsherd allein bestand, und die rechte Brückenhälfte, wie wir annehmen, intact war, konnte die Kranke vollkommen gut sprechen, und erst mit der Entstehung des zweiten Herdes ging das sprachliche Articulationsvermögen verloren.

Bevor wir an die Erklärung dieser Thatsache herantreten, müssen wir uns eine Vorstellung davon

zu schaffen suchen, wie die das articulirte Sprechen vermittelnden centrifugalen Sprachbahnen durch die Brücke verlaufen. Nach den Anschauungen Kussmaul's [1]) gehen von beiden Grosshirn-Hemisphären aus motorische Sprachbahnen durch die Pedunculi cerebri und die Brücke nach abwärts zu dem oder den in der Medulla oblongata gelegenen articulatorischen Sprachcentren, welche die coordinirten Sprachbewegungen vermitteln. Da die corticalen Sprachcentra in der linken Hemisphäre gelegen sind, so ist Kussmaul der Ansicht, dass der Hauptstrom centrifugaler Erregung beim Sprechen durch das linke Grosshirn herabgeht und nur ein schwächerer Nebenstrom durch die rechte Hirnhälfte geleitet wird. Wenn wir diese Ansicht acceptiren, so müssen wir vermuthen, dass für gewöhnlich auch in der Brücke die linke Hälfte derselben die hauptsächliche motorische Sprachbahn enthält. Wenn wir trotzdem in unserem Falle sehen, dass in den vier ersten Krankheitswochen die gesammte centrifugale Leitungsbahn und also auch die motorische Sprachbahn in der linken Ponshälfte zerstört war, ohne dass irgend welche Sprachstörung eintrat, so können wir diese Thatsache nur durch die Annahme erklären, dass die rechtsseitige, für gewöhnlich weniger benutzte Leitungsbahn, sofort

1) Die Störungen der Sprache, im Handbuch der speciellen Pathologie und Therapie von Ziemssen. Leipzig 1881.

vicariirend zur Fortleitung der Sprachimpulse vom Grosshirn aus benutzt wurde. Als nun später auch die rechte Brückenhälfte erkrankte, trat sofort die Anarthrie ein, offenbar weil nun auch die Nebenwege für die Leitung der Sprachimpulse versperrt waren.

Eine andere Vorstellung hat Wernicke[1]) vom Verlauf der motorischen Sprachbahn. Abgesehen davon, dass er die von Kussmaul supponirten ganglionären Zwischenstationen leugnet, welche als höhere coordinatorische oder, besser gesagt, articulatorische Sprachcentra nach Meynert und Kussmaul innerhalb der Corpora striata in den Verlauf der motorischen Sprachbahn eingeschaltet sein sollen, ist er der Meinung, dass sich die letztere für gewöhnlich ausschliesslich in der linken Gehirn- und Brückenhälfte befindet, und dass sie sich innerhalb der Brücke in verschiedene Leitungsbündel zertheilt, welche zu den Kernen der Nn. Faciales, Vago-accessorii, Hypoglossi und zu den Kernern der Respirationsnerven hinziehen, kurzum mit allen bulbären Nervenkernen in Verbindung treten, die zum Sprechen benutzt werden. Die Betheiligung der rechten Hemisphäre am Sprachvorgang erscheint ihm im Allgemeinen sehr unwesentlich. Nach dieser Anschauung hätte bei unserer Kranken schon allein der linksseitige

1) Fortschr. der Medicin. 1884, Bd. I.

Herd eine Anarthrie bewirken müssen, indem er die zu den bulbären Kernen der linken Seite hinführenden Sprachbahnen zerstörte; das war jedoch nicht der Fall, vielmehr spricht der Umstand, dass mit der Entstehung des rechtsseitigen Brückenherdes zugleich die Anarthrie zu Stande kam, sehr lebhaft dafür, dass auch in der rechten Ponshälfte Leitungsbahnen verlaufen, welche für die Sprachbewegungen nicht so unwichtig sind, wie Wernicke annimmt.

Einen völlig befriedigenden Aufschluss über die complicirten Vorgänge der Spracharticulation kann der von uns beobachtete Krankheitsfall ebenso wenig geben, wie alle übrigen bisher veröffentlichten Beobachtungen von Sprachstörung bei Herdaffectionen der Brücke. Mit einiger Sicherheit dürfen wir nur folgende Schlüsse aus demselben ziehen.

Erstens: Einseitige Erweichungsherde der linken Brückenhälfte brauchen keine Sprachstörung zu bewirken, auch wenn sie die ganze sogen. Pyramidenbahn zerstören.

Zweitens: Wenn die linksseitige Pyramidenbahn in der Brücke zerstört ist, so genügt ein rechtsseitiger Erweichungsherd der Brücke, welcher den medialen dorselen Theil der contralatetalen (rechtsseitigen) Pyramidenbahn zerstört, um Anarthrie hervorzurufen.

Drittens: Es muss somit angenommen werden,

dass die motorischen Sprachbahnen durch beide Ponshälften verlaufen und folglich doppelseitig angelegt sind, wobei nicht ausgeschlossen, dass sich für gewöhnlich die linksseitige Bahn im höheren Maasse am Sprechact betheiligt, als die rechtsseitige.

Viertens: Es muss ferner angenommen werden, dass innerhalb der Brücke die motorischen Sprachbahnen im medialen und dorsalen Theil der Pyramidenbahn gelegen sind, wenigstens beweist unser Fall eine derartige Localisation für die rechte Brückenhälfte.

Ueber die Frage, ob die motorische Sprachbahn mit den centralen Leitungsbahnen der Nn. Hypoglossi und der übrigen, bei den Sprachbewegungen in Action tretenden Nerven, identisch sind oder, ob sie ein functionell gesondertes Fasersystem darstellt, darüber giebt unsere Krankengeschichte keinen Aufschluss.

Was endlich die Deglutitionsstörung in unserem Fall betrifft, so sehen wir, dass sich dieselbe ganz analog der Sprachstörung verhielt. So lange nur der linksseitige Ponsherd vorhanden war, fehlte sie und mit der Entstehung des rechtsseitigen stellte sie sich ein. In sofern der Schluckact ein unwillkührlicher, geordneter Reflexvorgang ist, dessen Centrum sich in der Medulla oblongata, am Boden

des IV. Ventrikels befindet, dürfte derselbe kaum durch die in der Ponsfaserung befindlichen Herde alterirt worden sein; allenfalls könnte man daran denken, dass das bulbäre Schluckcentrum durch indirecte Herdwirkung in Mitleidenschaft gezogen worden sei, doch ist diese Annahme äusserst unwahrscheinlich, da alle übrigen Centra und Kerne am Boden des IV. Ventrikels ungestört functionirten. Wohl aber wissen wir, dass der Beginn des Schluckactes und die dazu nöthigen coordinirten Bewegungen der Zunge, der Lippen, der Wangen etc. unserer Willkür unterliegen und es lässt sich, meiner Ansicht nach, die Annahme wohl vertheidigen, dass ebenso, wie für die coordinirten willkürlichen Sprachbewegungen, so auch für die coordinirte willkürliche Bewegung des beginnenden Schluckactes gesonderte Bahnen durch die Brücke verlaufen, welche das bulbäre Schluckcentrum mit dem Grosshirn verbinden. Wir können uns die Schluckstörung dann ebenso durch die Unterbrechung dieser motorischen Schluchbahnen im Pons erklären, wie wir das in Bezug auf die motorischen Sprachbahnen gethan haben; natürlich müssen dann diese Bahnen in der Brücke annähernd dieselbe Lage haben, wie die Sprachbahnen, da sie durch dieselben Erkrankungsherde zerstört worden sind. Schliesslich ist nicht zu vergessen, dass in der zweiten Krankheitsperiode

eine ziemlich hochgradige bilaterale Glossoplegie vorhanden war und dass diese an sich hingereicht haben kann, um den Kehlkopfverschluss während des Schlingactes insufficient zu machen, auch wenn keine specifische Schluckbahnen in der Brücke existiren sollten.

Da der linksseitige Brückenherd bis hart an die Schleife heranreichte und sogar »mit ein Paar ganz kleinen Zackchen in dieselbe hineingriff«, so ist die geringe Sensibilitätsstörung im Bereich der gelähmten Glieder leicht zu verstehen.

---

Wie man aus diesen Auseinandersetzungen ersieht, halte ich es auf Grund des vorliegenden Krankheitsfalles für wahrscheinlich, dass einseitige Zerstörungen der Pyramidenbahn in der Brücke nicht nothwendiger Weise eine anarthrische Sprachstörung zu erzeugen brauchen, es sei denn, dass sie durch indirecte Herdwirkungen auch die andere Ponsseite in Mitleidenschaft ziehen. Es war nun mein Bestreben mit Hülfe der **einschlägigen Literatur** mich davon zu überzeugen, ob diese Ansicht übereinstimmt mit den bisher veröffentlichten einschlägigen Beobachtungen und Erfahrungen. Ich habe zu diesem Zweck alle Fälle von durch die Section controlirten Erweichungsherden der Brücke, so weit ich ihrer im Ori-

ginal, oder in Referaten habhaft werden konnte, durchgesehen und zusammengestellt. Frische Apoplexien, so wie Tumoren, einschliesslich der Syphilome und Tuberkel, habe ich unberücksichtigt gelassen, weil bei diesen Affectionen die indirecten Herdsymptome die Beurtheilung der reinen, directen Ausfallserscheinungen allzu unsicher, oder unmöglich machen. Auch solche Fälle von Erweichungsherden, die sich nicht auf die Brücke beschränkten, sondern gleichzeitig andere Hirntheile betrafen, sind von mir aus demselben Grunde ausgeschlossen worden. Eine Garantie für die Vollständigkeit des Materials kann ich bei der Mangelhaftigkeit der mir zu Gebote stehenden litterärischen Hülfsmittel leider nicht übernehmen, immerhin dürfte die folgende Zusammenstellung der mir bekannt gewordenen Fälle nicht allen Interesses entbehren, zumal seit Nothnagel's[1]) grundlegenden Arbeiten eine Sammlung der später veröffentlichten Beobachtungen über Anarthrie bei Ponserkrankungen nicht stattgefunden hat. Entsprechend dem von mir verfolgten Zweck habe ich die mir zugänglichen Beobachtungen in folgende 3 Gruppen zusammengeordnet: 1) einseitige Erweichungsherde der Brücke, welche keine Sprachstörung zur Folge hatten; 2) einseitige Erweichungsherde

1) Topische Diagnostik der Hirnkrankheiten. Berlin 1879.

der Brücke, welche Anarthrie bewirkten; 3) Erweichungsherde der Brücke, welche beide Brückenhälften betrafen.

## I.

### Einseitige Erweichungsherde der Brücke ohne Sprachstörung.

1—10.

## II.

### Einseitige Erweichungsherde der Brücke mit Sprachstörung.

11—18.

## III.

### Erweichungsherde, welche beide Brückenhälften betrafen.

19—27.

**1.** Fall von Nothnagel[1]): 46-jähr. syphilitisch inficirter Mann bekam Kopfschmerz und einen Schwindelanfall, bei dem er die Neigung hatte nach links zu fallen und auch das Bewusstsein verlor. Nach dem zweiten oder dritten derartigen Anfall blieb bei seiner alsbald erfolgten Aufnahme in's Krankenhaus festgestellter Zustand: wechselnde Lage; im Gesicht, an der Augenmusculatur, an der Zunge keinerlei Lähmung; Sprache normal. Dagegen vollkommene motorische Paralyse des linken Armes und Parese des linken Beines. Die Sensibilität an den linken Extremitäten anscheinend nicht vermindert; Reflexbewegungen erfolgen im

1) Topische Diagnostik der Gehirnkrankh. pag. 107. Berlin 1879.

linken Arm nicht. Im Laufe von zwei Monaten blieb der Zustand ganz unverändert, es stellten sich auch keine Contracturen ein, nur wurde der linke Arm atrophisch. Pat. starb an einer Pneumonie.

Section: In der rechten Seite des Pons, etwa in der Mitte seiner Dicke und zwar in seiner oberen Hälfte, näher dem Pedunculus cerebri, findet sich ein haselnussgrosser Erweichungsherd. In den anderen Hirnabschnitten nichts besonderes.

**2.** Fall von Ollivier[1]): Bei einer 40-jähr. Kranken bestand seit mehreren Jahren eine «vollständige Lähmung der rechten Seite». Sie starb rasch in einem apoplectischen Insult, als dessen Ursache eine Meningealblutung gefunden wurde. Die Lähmung war offenbar durch eine Erkrankung des Pons bedingt gewesen. Man fand in der Mitte seiner linken Hälfte eine umschriebene, bohnengrosse Höhle ausgefüllt von einem faserigen mit gelblicher Flüssigkeit getränkten Gewebe. Die umgebende Marksubstanz hatte normale Consistenz. Der grosse Durchmesser, etwa 5 Linien lang, lag fast quer, etwas schief von innen nach aussen.

**3.** Fall von Lépiné[2]): Die Kranke war comatös, es schien nur eine linksseitige motorische Lähmung der Extremitäten zu bestehen mit Contractur; ausserdem war die linke Hand wärmer, als die rechte. Das Coma war urämisch, es fand sich starke Albuminurie.

Section ergab in der rechten Hälfte der mittleren Etage des Pons, nach der Mittellinie, ungefähr gleich weit von seinem vorderen und hinteren Rande entfernt, einen

1) Cit. nach Nothnagel. pag. 108.

2) Union med. 1876 Nr. 71, cit. nach Nothnagel. Topische Diagnostik der Hirnkrankh. pag. 108.

kleinen hämorrhagischen Herd von der Grösse eines Hirsekorns; das übrige Gehirn gesund.

**4.** Fall von Kussmaul[1]: 59-jähr. Mann hatte im August 1873 einen leichten Schlaganfall, wonach er drei Tage lang links gelähmt war. Um den 12. December unregelmässiges Fieber, und es stellte sich Hemiplegie der ganzen linken Seite mit Einschluss der Wange ein, auch die Empfindung der linken Extremitäten war zeitweise herabgesetzt. Die linke Pupille stets enorm verengt, die Zunge frei beweglich, sie wich nur zuweilen nach links ab. Keine Articulationsstörung. Tod am 25. December.

Section. In der rechten oberen Hälfte der Brücke ein kirschkerngrosser, grau und roth gefleckter, microscopisch eine Menge von Körnchenkugeln inmitten eines fibrillären Netzwerkes enthaltender Erweichungsherd, der, ohne die Mittellinie zu überschreiten, die untere und mittlere Gürtelschichte mit den dazwischen liegenden Längsfasern durch setzte. Arterienthromben fanden sich nicht vor.

**5.** Fall von Hallopeau[2]: Es bestand rechtsseitige Extremitätenlähmung und Lähmung des linken Facialis in seiner ganzen Ausdehnung; ausserdem noch Paralyse des linken Nervus abducens; keine Erscheinungen seitens der Zunge.

Section. Auf dem Boden des vierten Ventrikels, im Niveau der Eminentia teres linkerseits, in der Gegend, welche dem Knie des Facialis entspricht, sieht man eine Ecchymose. Ein senkrecht auf den Boden des Ventrikels geführter Schnitt zeigt hier einen Erweichungsherd, der

1) Störungen der Sprache pag. 74.

2) Bull d. l. Soc. anat. 1876. cit. nach Nothnagel. Topische Diagnostik der Hirnkrankh. pag. 115.

ungefähr 5 Mm. Durchmesser und den Facialis-Abducenskern zerstört hat. Im oberen Ende der linken Art. vertebralis und im untersten Stück der Basilaris ein Pfropf.

**6.** Fall von Oulmont[1]): 63-jährige Frau, 1871 apoplectischer Anfall mit Insult und linksseitiger Hemiplegie. Januar 1876 bestand ausserdem Contractur und Rigidität der linken Extremitäten, und zwar stärkere der oberen. Sensibilität erhalten. Tod in Folge eines neuen Anfalles im Januar 1877.

Section. Stellenweise ockerfarbige Depression an der Oberfläche des Pons, in der Mitte der rechten Seitenhälfte, von etwa 1 Cm. Durchmesser, mit unregelmässigen Rändern, scheint eine alte oberflächliche Blutung zu sein. Nach Entfernung der Pia sieht man sehr deutlich sich auf jeder Seite einen grauen, leicht deprimirten Streifen abzeichnen, welcher von den beiden Seitenwänden des Herdes quer in die beiden Brückenarme verläuft, wo er sich zuspitzend endigt. Wahrscheinlich stellt dies eine secundäre Degeneration von Fasern der oberflächlichen Querfaserschicht des Pons dar. Die Pyramide derselben Seite ist grau, weich und verkleinet, im hinteren Theil des linken Seitenstranges absteigende Degeneration. Die Hirnschenkel normal. Ausserdem frische Blutung mit Durchbruch in die Seitenventrikel.

**7.** Fall von Nothnagel[2]): 33-jähr. Mann bemerkte seit einigen Tagen ein Gefühl von Taubsein, Erkalten und Mattigkeit in den rechtsseitigen Extremitäten; dabei Kopfschmerz. Dann trat plötzlich, aber bei erhaltenem Bewusstsein, eine Paralyse ein. Bei der Untersuchung fand sich eine vollständige motorische Lähmung der ganzen rechten

1) Wernicke. Lehrbuch der Gehirnkrankh. Th. II. pag. 96.
2) Topische Diagnostik der Gehirnkrankh. pag. 112. Berlin 1879.

Körperhälfte, der Extremitäten, des Facialis, sogar Parese der Rumpfmusculatur; ausserdem aber war die ganze rechte Seite mit Einschluss des Trigeniums zugleich vollkommen anästhetisch.

Section ergab eine Thrombose der Art. basilaris und einen Erweichungsherd, welcher die linke Seite des Pons in seiner oberen Hälfte einnahm.

**8.** Fall von Deschamps[1]): 43-jähr. Mann, Potator war vor einem Jahre wegen eines Anfalles von linksseitiger Hemiplegie 6 Monate lang behandelt worden, es blieb nur eine geringe Schwäche der linken Extremitäten nach. Am 25. September erfolgte der zweite Anfall; das Bewusstsein blieb ungestört. Am folgenden Tage wurde vollständige Lähmung der linken Seite und geringe Facialisparese derselben Seite constatirt. Sensibilität überall abgestumpft. Sinnesorgane intact. Pat. ist sehr niedergedrückt, weint leicht. Incontinentia urinae et alvi. Im Harn weder Eiweiss noch Zucker. Einige Tage später tritt Urinverhaltung und allgemeiner Hydrops auf; derselbe ist auf der kranken Seite intensiver, als auf der gesunden. Er nimmt bald wieder ab, ohne völlig zu verschwinden. Die Retentio urinae macht alsdann wieder der Incontinentia Platz. Pat. wird zusehend schwächer; seine Intelligenz umnebelt sich immer mehr. Er liegt benommen und stirbt am 7. December im Coma.

Section. Aorta in ihrer ganzen Ausdehnung atheromatös. Die Meningen, besonders Pia mater, verdickt. Die Hirnarterien, besonders der Truncus basilaris, stark atheromatös. Kein hämorrhagischer Herd in den beiden

1) Hémorrhagie de la protubérance. Le Progrès med. Nr. 10, 1886. Cit. im Centralbl. für Nervenheilk. etc. von Erlenmeyer, IX, pag. 369, 1886.

Hemisphären. Der Ventrikel normal. In dem oberen Theile des Pons, an der Stelle, wo der rechte Pedunculus cerebri eintritt, und vor der Durchkreuzung der Hirnschenkel findet sich ein kleiner hämorrhagischer Herd von der Grösse einer Erbse und von grauröthlichem Aussehen, bestehend aus Blut und Gehirnsubstanz, in einer kleinen Höhlung mit gewundener Wandung. Die Umgebung erscheint ganz intact. In der Medulla obl. und im Kleinhirn nichts abnormes.

**9.** Fall von Marfan[1]), A.: 58jähr. Frau. Nach apoplectiformem Insult rechtsseitige Abducens- und Facialislähmung, Glossoplegie, linksseitige Hemiparese und Hemianästhesie, Sinne nicht einbegriffen; Gehörsverlust rechts.

Section. Beträchtlicher hämorrhagischer Herd in der rechten Brückenhälfte[2]).

**10.** Fall von Joffroy[3]), A.: 61jähr. Frau. Nach apoplectischem Insult linksseitg gelähmt. Augen, rechter Facialis frei; Erbrechen, unfreiwilliger Urinabfluss. Linker Facialis nur in seinem Nasenmundabschnitt afficirt. Keine Sprachstörung. Auftreten von Decubitus an der Hinterbacke und Fusssohle der gelähmten Seite. Erst am 16. Tage Deviation des Kopfes und der Augen nach links. Tod im Coma. Temperatur zuletzt 40,6.

Section. Arteriae vertebrales und cerebr. post. atheromatös. Blutherd im Pons rechts von der Mittellinie, im

---

1) Hémorrhagie protubérantielle. Soc. d'An. de Paris. 1887. Canstatt's Jahresbericht. 1888. II.

2) Obgleich es sich um einen vielleicht frischen Blutherd handelte, habe ich doch den Fall aufgenommen, da dennoch keine Sprachstörung bestand. Dasselbe gilt auch für Nr. 3, 10.

3) Hémorrhagie de la protubérance. Arch. de Physiol. etc. Nr. 3. 1886 cit. in Virchow-Hirsch's Jahresbericht. 1886. II.

oberen Abschnitt, sich in den rechten Hirnschenkel und den mittleren Kleinhirnschenkel hineinerstreckend.

11. Fall von Eichhorst[1]): 47jähr. Frau. Nach einem apoplectischen Insult mit mehrstündiger Bewusstlosigkeit traten folgende Symptome auf: 3 Tage lang stark erschwerte Sprache (die Bezeichnungen für vorgehaltene Gegenstände findet die Kranke schnell und sicher und versucht auszusprechen). Die Zunge ist schwer beweglich, weicht nach rechts ab. Schlingbeschwerden. Rechtsseitige totale Faesalislähmung, Lähmung des rechten Gaumens. Herabgesetzte Sensibilität an der linken Gesichtshälfte. Gehör und Geruch gut. Der Kopf ist stark nach rechts gedreht, er kann ohne Widerstand in jede beliebig andere Lage gebracht werden, kehrt aber bald wieder in die alte Stellung zurück. Patientin hat die Meinung, dass sie eine normale Stellung einnehme. Die beiden Augen sind ad maximum nach rechts gewandt, beide folgen aber sicher, leicht und congruent nach links. Keine Lähmung der Augenmuskeln. Pupillen stark verengt, reagiren nicht auf Licht. Complete Lähmung des rechten Armes und des rechten Beines. Pat. kann gerade und ohne Schwanken sitzen, beim Liegen dreht sie sich fast immer auf die gelähmte Seite. Am 4. Tage tritt plötzlich schlafähnlicher, bewusstloser Zustand auf, aus welchem die Patientin nicht mehr erwachte. Am nächsten Tage erfolgte der Tod.

Section. Thrombose der Art. basilaris. Am hinteren Umfange des Kleinhirns einzelne hämorrhagische Infiltrationen bis Erbsengrösse. Ein Erweichungsherd in der

1) Ein bemerkenswerther Erweichungsherd in der Varolsbrücke in Folge von syphilitischer Entartung der Art. basilaris. Charité-Annalen. 1874. pag. 206.

linken Brückenhälfte, sich genau auf die vordere Fläche beschränkend. Derselbe reicht nach links bis an den Anfang des linken Crus cerebelli ad pontem, nach innen dringt er tief in die Substanz des Pons hinein, doch nicht bis auf den Boden des IV. Ventrikels.

**12.** Fall von Juedeel[1]): Eine 44jähr. Frau wurde am 27. Mai plötzlich schwindlig, ohne jedoch das Bewusstsein ganz zu verlieren, und konnte den rechten Arm und das rechte Bein nicht mehr bewegen; zugleich bemerkte sie ein Undeutlicherwerden der Sprache. Am 31. Mai: kein Kopfschmerz, keine Seh- und Gehörsstörungen. Beide Pupillen stark verengt, reagiren jedoch gut. Die Zunge deviirt stark nach rechts, ihre Bewegungen sind unbehülflich, ebenso ist die Sprache schwerfällig, die Articulation undeutlich. Zeichen von Facialisparalyse fehlen, Aphasie besteht nicht. Die rechte obere Extremität ist völlig motorisch gelähmt bei intacter Sensibilitat. Die rechte untere wird sehr langsam und schwerfällig bewegt, steht jedoch völlig unter der Herrschaft des Willens. Sonst nichts abnormes. Dieser Zustand blieb Monate lang — wenigstens in seinen wesentlichen Zügen — ziemlich unverändert. Am 1. Januar, also nach 7 Monaten, trat in Folge eines Kopferysipels der Tod ein.

Die Section ergab das ganze Gehirn bis auf den Pons gesund. Im vorderen Theil des Pons Varolii, vor dem Abgang des N. facialis sin. (etwa 3 Linien weit von demselben), zwei mit kalkmilchartigem Brei gefüllte Cysten. Dieselben lagen übereinander, und zwar befand sich unten reichlich kirschkerngrosse und unmittelbar darüber eine linsengrosse Cyste, beide mit zackigen, vielfach zerklüfteten

1) Berliner klin. Wochenschr. 1872, Nr. 24, cit. nach Nothnagel. Topische Diagnostik der Gehirnkrankheiten. pag. 109.

Wandungen. Sie nahmen genau die linke Hälfte der Varolsbrücke ein und schneiden scharf an der medianen Raphe ab; nach innen erstreckte sich die grössere Cyste bis in den Anfang des linken Pedunculus cerebri.

**13.** Fall von Altdörfer[1]): Linksseitige Extremitätenlähmung und Parese des linken Facialis, Sensibilität unversehrt. Pupillen eng. Schlucken und articulirtes Sprechen unmöglich, verwechselt ausserdem die Worte.

Section: kleiner hämorrhagischer Fleck mit Erweichung der Umgebung im vorderen Theil der rechten Ponshälfte, gerade in der Mitte derselben.

**14.** Fall von Darolles[2]): Thrombotischer, scharf abgegrenzter, klein-haselnussgrosser Erweichungsherd, der, ohne die Mittellinie zu überschreiten, die rechte obere Hälfte der Brücke einnahm und an dem Pedunculus und der Ursprungsstelle des mittleren Kleinhirnstieles sich abgrenzte. Symptome: rechtsseitige totale (nicht alternirende) Hemiplegie, die Zunge war fast unbeweglich, die Articulation sehr unvollkommen, Intelligenz unversehrt, ebenso Sensibilität.

**15.** Fall von Voisin[3]): Nach einem apoplectischen Insult bot der Kranke folgende Erscheinungen dar: Die Bewegungen der Glieder sind erhalten, aber der Kranke kann sich nicht aufrecht halten, die aufrechte Stellung ist unmöglich; die Sprache ist gestört, die Spitze der Zunge weicht nach rechts ab; ausgesprochene totale Facialislähmung rechts; Abschwächung des Gehörs rechterseits. Bei der Section

1) Brit. med. Journ. 1877, Jan., 6. cit. nach Nothnagel Top. Diagn. d. Hirnkr. pag. 111.

2) Bull. d. l. Soc. anat. 1875. cit. nach Nothnagel pag. 112.

3) Bull. d. l. Soc. anat. 1876. cit. nach Nothnagel. Top. Diagnost. der Hirnkrankh. pag. 116.

findet sich eine Thrombose der arteriae vertebrales und basilaris, und ein Erweichungsherd in der rechten Ponshälfte, welcher näher nach der ventriculären als nach basalen Oberfläche derselben reicht; seitlich erstreckt er sich in den mittleren Kleinhirnschenkel.

**16.** Fall von Gubler[1]): 78-jähr. Mann erkrankt mit plötzlichem Insult. Am nächsten Tage folgender Status: Lähmung der linken Extremitäten und des rechten Facialis ohne Sensibilitätsstörung. Zunge wird frei hervorgestreckt, weicht nicht ab. Verständniss und Articulation sehr beeinträchtigt. Fieber, Delirien, leichte Rigidität des linken Armes kommen dazu, die Sensibilität erlischt, das gelähmte Bein wird ödematös, Tod im Coma 33 Tage nach dem Anfall.

Section. Beim Einschneiden des Strat. superfic. des Pons kommt man auf einen Erweichungsherd, der die untere Hälfte der rechten Seitenhälfte des Pons einnimmt. Seine innere Grenze ist die Raphe, seine untere liegt etwas höher, als der untere Rand des Pons. Von den 3 Etagen des Pons ist nur die hinterste, der Bindearm, frei geblieben. Das übrige Gehirn normal, Atherom der Art. basilaris und Art. fossae Sylvii.

**17.** Fall von Hunnius[2]). 40-jähr. Mann. Am 16. December 1879 apoplectiformer Anfall. 2 Tage später folgender Status: totale Lähmung der rechten Extremitäten und des rechten Hypoglossus und Facialis (auch Augenschluss und Stirnrunzeln rechts weniger kräftig); sehr starke Dysarthrie. Kopf anhaltend nach rechts gedreht, kann auf Geheiss nach allen Richtungen frei bewegt werden. Sensibilität normal. Sensorium frei. Sehvermögen ungestört; keine

1) Wernicke. Lehrbuch der Gehirnkrankheiten Bd. II pag. 213.
2) Bleuler. Zur Casuistik der Herderkrankungen der Brücke. Inaug.-Dissert. aus Bern (Lichtheim). Leipzig 1885. pag. 32.

Hemianopsie, kein Nystagmus. Totale Unfähigkeit den Rect. int. und ext. des linken und den Rect. int. des rechten Auges willkührlich zu bewegen. Nur die Convergenzbewegung kann ausgeführt werden, aber mit Mühe und bloss bei binocularem Sehen. Linkswendung der Blicklinie unmöglich.

Section. Erweichungsherd in der linken Brückenhälfte, beginnend hinter dem vorderen Brückenrand, in der Mitte der Brücke die grösste Ausdehnung einnehmend. Es fasst (scheinbar?) noch einen Theil der austretenden Abducensfasern in sich, bleibt aber immer in grösserer Entfernung von dem vollständig unversehrten Abducenskern. Die Pyramidenfasern sind ganz zerstört. Die Erweichung hört am unteren Rande des Pons in der Pyramidenfaserung auf.

**18.** Fall von Senator[1]): 41-jähr. Mann, stammt aus gesunder Familie, syphilitisch nicht inficirt gewesen. Januar 1880 plötzlich Schwindelanfall, Bewusstsein erhalten. Zugleich bemerkte er Schwerbeweglichkeit des rechten Armes und Beines. Parästhesien und Doppelsehen. Nach mehreren Stunden schwanden die Erscheinungen, es blieb nur eine unbedeutende Schwäche nach. Nach 4 Wochen ein zweiter Anfall. Die Untersuchung ergab: Im Bereiche des zweiten Trigeminusastes links ist die Schmerzempfindung aufgehoben. Die Augenbewegungen sind in den meisten Beziehungen frei, nur beim Fixiren in der Nähe, das rechte Auge geht nicht über die Mittellinie hinaus, während das linke die Convergenzstellung annimmt. In den rechten Extremitäten grobe motorische Kraft herabgesetzt. Am 13. December trat ein neuer Schwindelanfall auf, das Sensorium blieb frei. Die Untersuchung ergab Folgendes: eine

1) Zur Diagnostik der Herderkrankungen in der Brücke und dem verlängerten Marke. Archiv für Psychiatrie. XIV, 1883. pag. 643.

beträchtliche Lähmung der rechten Extremitäten. Parese des linken Facialis. Zunge nach rechts abweichend. Die Sprache ist nicht auffallend gestört. Geringe Schlingbeschwerden. In der Ruhe parallele Abweichung der Augen nach rechts. Unvermögen die Bulbi nach links über die Mittellinie hinauszuführen. Beim Fixiren für die Nähe bewegt sich der rechte Augapfel wenig oder garnicht, während der linke nasalwärts gekehrt bleibt. Alle anderen Augenbewegungen frei. Pupillen reagiren auf Licht und Accomodation. In den gelähmten Extremitäten Schmerzempfindung herabgesetzt. Temperatur- und Muskelsinn aufgehoben. Die Hautreflexe rechts schwächer als links, dagegen Kniephänomen rechts stärker, als links. Im Laufe der folgenden Tage entwickelte sich eine complete Lähmung der rechten Extremitäten. Die Lähmung im Gebiete des linken Facialis deutlicher geworden. Zunge stark nach rechts abweichend. Das Schlucken wurde ganz unmöglich. Die Sprache ist undeutlich, die Lippenbuchstaben namentlich werden undeutlich ausgesprochen. Später wird die Sprache wegen der beständigen Schleimanhäufung im Munde fast ganz unverständlich. Am 25. December erfolgte plötzlich der Tod.

Section. Linke Art. vertebralis thrombosirt. Oberflächliche Blutung am Boden des IV. Ventrikels längs der Mittellinie von 1 Cm. Ausdehnung und etwa 1 mm. Breite; ausserdem zahlreiche kleinere Blutungen. Die ganze linke Hälfte des Bodens des IV. Ventrikels erheblich verschmälert. In der linken Hälfte des Pons und Medulla oblongata ein Erweichungsherd, der vom unteren Ende des Abducenskerns bis nicht ganz zum unteren Ende des Hypoglossuskernes reicht. Die Affection erstreckte sich ferner auf das corpus restiforme (medialen Theil), einen Theil der tiefen Quer-

faserschicht der Brücke und des motorischen Feldes, die Schleifenschicht, medialen Oliventheil, dorsale Schicht der Pyramide, Acusticus und Vaguskerne, Wurzelfasern des N. glossopharyngeus. Die rechte Hälfte der Brücke und des verlängerten Markes ist normal.

**19.** Fall von Eisenlohr[1]): 57-jähr. Mann, seit einiger Zeit Schmerzen im Hinterkopf. Am 8. November rechtseitige Hemiplegie, die aber rasch wieder zurück ging. Am 10. November plötzlich ohne Bewusstseinsverlust linksseitige Hemiplegie und Sprachstörung; Paralyse des Beines, Armes und unteren Facialis; Zunge weicht nach links ab. Sprache sehr undeutlich, Articulation sehr beeinträchtigt. Pupillen mittelweit, gleich. Sensorium frei. Sensibilität und Reflexe links erhalten. Schlingen normal. Am 12. November Vormittags Taubheit und Schwäche des rechten Armes, Nachmittags Paralyse beider rechten Extremitäten. Abends Bewusstlosigkeit und schnarchende Athmung — diese blieben, und unter Lungenoedem ging der Kranke am 14. November Mittags zu Grunde.

Section. In der atheromatös erkrankten Art. basilaris, etwa entsprechend ihrer Mitte, findet sich ein Ctm. langer adhärenter Thrombus. Der Pons Varolii von sehr weicher Consistenz und weisser Farbe, ohne eigentlichen Erweichungsherd. Im übrigen Gehirn nichts wesentliches.

**20.** Fall von Mahot[2]): 24-jähr. Mann, klagt seit einigen Tagen über das Gefühl von Schwere im Kopf.

1) Archiv f. Psychiatrie und Nervenkrankh. IX. Bd., cit. nach Nothnagel. Topische Diagnostik der Gehirnkrankheiten. pag. 106.

2) Memoires sur le paralysies alternes en général et particulièrement sur l'hémiplégie altern avec lesion de la protubérance annulaire. Paris 1859, nach Wernicke. Lehrbuch der Gehirnkrankh. Bd. II. pag. 95.

14. October, Eingeschlafenheit des linken Armes, am Abend ein Schwindelanfall, wobei er hinstürzt, ohne vollständig das Bewusstsein zu verlieren. Die linke Seite ist gelähmt, Articulation unmöglich. Am nächsten Tage wird sensible und motorische Lähmung der linken Extremitäten constatirt, Zunge weicht etwas nach links ab, der Facialis ist rechts vollständig gelähmt. Die rechte Pupille verengt, die linke normal. Articulation fast aufgehoben. 16. October. Die Lähmung der Glieder nimmt ab, die Sprache noch erschwert, jedoch verständlich. Extremitäten und Gesicht bessern sich allmählich. 31. October beginnen Symptome von «Cerebralfieber», traumhafter Zustand, Delirien. 20. November. Verschlimmerung, Erysipel am linken Arm, sehr starke Erweiterung der linken Pupille. 24. November. Beide Pupillen verengt, das rechte Auge getrübt und vertrocknet, Tod.

Section. Ungefähr stark Haselnuss grosser Blutherd in der unteren Hälfte des Pons, rechts, jedoch die Mittellinie etwas nach links überschreitend. Von der Ventrikeloberfläche nur durch ein sehr dünnes Marklager getrennt, von der vorderen Fläche bleibt er viel weiter entfernt. Er erstreckt sich bis in die Nähe der Vierhügel. Das Coagulum ist fest, fibrinös, rothgelblich, die umgebende Hirnsubstanz normal. Ausserdem Stecknadelkopf grosse Blutung mitten im rechten Centrum ovale und eine Hanfkorn grosse Blutung im linken Corpus striatum.

**21.** Fall von Stricker[1]): 56-jähr. Fräulein erkrankte vor 8 Jahren an einer linksseitigen Mittelohrentzündung mit Perforation des Trommelfells und zeigte

1) Erweichungsherd im Pons Varolii. Deutsche med. Wochenschr. XIV, 34, pag. 703, 1888.

damals während mehrerer Wochen cerebrale und psychische Symptome, die sich hauptsächlich als Krampfanfälle an den Extremitäten und als psychischer Dämmerzustand sich äusserten. Nach vier Wochen plötzliches Auftreten von Kopfweh, bei ungetrübtem Bewusstsein leichte Somnolenz; Schmerzen im rechten Bein, letzteres war eiskalt, geschwollen, cyanotisch und total gelähmt, zeigte eine ausgesprochene Anasthesia dolorosa. Es bestand Brechneigung. Urin frei von Eiweiss und Zucker. Am folgenden Tage schwand die Somnolenz, es traten Kau- und Schlinglähmung, articulatorische Sprachstörungen bei erhaltenem Sprachvermögen auf. Puls an Frequenz und Intensität sehr wechselnd.

Am dritten Tage rechtsseitige Facialislähmung mit Betheiligung des Stirnastes, die am Mittag verschwindet am Abend wiederkehrt. Totale Anästhesie der rechten Gesichtshälfte, namentlich auch der Cornea, Lagophthalmos paralyticus. Zungendeviation nach rechts, Gaumensegellähmung, Doppelsehen, Abends incomplete Abducenslähmung rechterseits. Am Abend ist ausser dem rechten Bein auch der linke Arm motorisch und sensibel gelähmt, geschwollen, cyanotisch, in demselben treten zeitweise clonische Zuckungen und mitunter tonischer Flexorenkrampf auf. Am 4 Tage ist eine völlige Taubheit vorhanden, da nur ganz schwache Gehörsempfindung auf dem linken Ohr (früher schon ziemlich schwerhörigem) besteht. Die Lähmungserscheinungen und Circulationsstörungen am linken Arme und rechten Beine sind fast völlig verschwunden! Dagegen ist die rechte Hand paretisch, ödematös geschwollen. Die rechtsseitige Facialis- und Trigeminuslähmung ist complet, links besteht unvollkommener Lidschluss und aufgehobenes Stirnrunzeln, sowie abgeschwächte Sensibilität; beiderseits vollkommene Abducenslähmung. Die Kranke schlummert meistens; clonische

Zuckungen in den Extremitaten, mit Ausschluss der linken unteren. Augenspiegelbefund negativ. Rechterseits ist Ptosis aufgetreten. Abends Sopor. Motorische Paraplegie der unteren Extremitäten, Hemiplegie des rechten Armes. Harn verhaltung, im Harn etwas Eiweiss. Am 5 Tage unter zunehmendem Coma-Tod.

Section. Mässige, auf den Anfangstheil der Aorta und die basalen Gehirnarterien beschrankte Arteriosclerose. Die basalen Hirnarterien, sowie die Art. vertebrales und basilaris mit ihren Abgängen durchaus wegsam. Abgelaufene Pachymeningitis interna hämorrhagica im Bereich des Hinterhauptes, sonst das Gehirn normal, bis auf die Brücke, welche eine sehr herabgesetzte, fast fluctuirende Beschaffenheit zeigte. Das Kleinhirn und Medulla obl. intact. In der Brücke ein centraler Zertrümmerungsherd, der, von Gestalt und Grösse eines Aprikosenkernes, ziemlich scharf umschrieben und symmetrisch das Centrum des Pons derart einnimmt, dass er nach vorne bis an den Frontalschnitt reicht, welcher dicht hinter dem zweiten Vierhügelpaar, vor dem Zutritt der Processus cerebelli ad corpora quadrigemina geführt ist, nach hinten bis zu einem Parallelschnitt sich ausdehnt, den man sich durch die Recessus laterales des IV. Vertrikels gelegt denkt. Die Zerstörung erstreckt sich aufwärts bis in den Aquaeductus Sylvii, aber das Velum medullare ant. noch verschont; sie lässt nach unten die Pyramidenbahnen unbetheiligt, hat aber die Fortsetzung der Haube des Pedunculus cerebri beiderseits ergriffen.

**22**. Fall von Raymond[1]: Bei einer 32-jähr. Frau, deren Vater an Tuberculose gestorben war, die aber selbst

1) Hémorrhagie de la protubéranze. Progrès med. 1886. Nr. 13. cit. im Neurolog. Centralbl. v. Mendel 1886. V. pag. 404.

bis auf häufig eintretendes Nasenbluten sich stets voller Gesundheit erfreute, traten Dysarthrie, Dysphagie und Taubheit ein. Pat. magerte sehr ab, zeigte Störungen in ihrem Gedächtniss und auf dem Gebiete der gemüthlichen Sphäre und ging innerhalb 14 Tagen comatös zu Grunde, nachdem sie in den letzten Tagen nur leichte Lähmungserscheinungen des rechten Facialis, in der rechtsseitigen oberen Extremität dargeboten hatte.

Section. Es fand sich ausser einer acuten Nephritis nichts weiter vor, als zwei erbsen-, resp. linsengrosse Herde, von denen der erstere in der Mittellinie des Pons nahe seiner Vereinigung mit der Medulla obl., der zweite $1^1/_2$ Cm. über dem ersten hinter den vorderen Commissurenfasern des Pons lag (im Verlaufe der motorischen Fasern).

**23**. Fall von Pontoppidan[1]): 48-jähr. Mann verlor plötzlich die Sprache, es handelte sich jedoch nicht um Aphasie, sondern um Dysarthrie und andere Symptome einer plötzlichen bulbären Paralyse. Allmählich kam es zu linksseitiger Hemiparese und 3 Tage vor dem Tode zu plötzlichem Coma. Jeder intensivere psychische Reiz löste einen heftigen Lachanfall aus.

Section. Thrombose des vorderen Theiles der Art. basilaris; der Thrombus erstreckt sich in die rechte art. cer. posterior; Erweichungsherd in der Brücke rechts, unten, hinten nahe der Mittellinie; ähnlicher Herd an der Aussenfläche der medialen Hälfte des rechten Hirnschenkels; an der Austrittsebene der Cr. cerebr. aus der Brücke ein grösserer, den Centralkanal umfassender Erweichungsherd.

1) Involontäre og inadägvate emotionelle Uebrad ved Lidelser af Pons Varolii cit. im Centralbl. f. Nervenheilkunde von Erlenmeyer X. pag. 521. 1887.

**24.** Fall von Mills[1]): 40-jähr. Mann. Plötzliches Eintreten der Symptome ohne Bewusstseinsverlust: Schwindel, Schwäche in allen Gliedern, ausgesprochene Lähmung des rechten Armes und Beins; Gesicht nach links verzogen, leichter convergenter Strabismus links, keine Ptosis; Sprache undeutlich durch Schwäche der Zunge und des Mundes. Sensibilität gut. Nach 3 Wochen langsamer Besserung zwei leichtere Anfälle; wieder eine Woche später nach einem vierten Anfall constante Tendenz, Kopf und Augen nach rechts zu drehen. Tod am gleichen Tage unter Temperaturerhöhung.

Section. Unregelmässige Erweichung zu beiden Seiten der Raphe, an der basalen Fläche links von der Mediane in axialer Richtung bis ein Zoll lang; am breitesten (3/4 Zoll) in der Nähe der unteren Ponsgrenze; das obere und das untere Fünftel des Pons, laterale Streifen von 1/5 – 1/6 der Ponsbreite, sowie der Boden des IV. Ventrikels frei. Links reicht der Herd 1/4 Zoll weiter ventrikularwärts, als rechts, dagegen rechts 1/8 Zoll weiter nach aussen als links.

**25.** Fall von Leyden[1]): 58-jähr. Mann war vor 18 Jahren syphilitisch inficirt. Seither hat er Zeichen von secundärer und tertiärer Syphilis nicht gehabt. Seit einem Jahre klagt er über Kopfschmerzen, Schwindelanfall und darauf Würgen. Nach einigen Tagen — Schwäche in der Hand und Fuss der linken Seite, welche allmählich zunahm 8 Tage nach dem Anfall Doppelsehen. Seine Frau giebt an, die Sprache sei schlechter geworden. Schlingen ungestört.

---

1) Five cases of dis eases of the brain etc. Brain. Vol. II, p. 547. cit. nach Bleuler. Zur Casuistik der Herderkr. der Brücke. Inaug. Diss. aus Bern (Lichtheim). 1885, pag. 40.

1) Ueber die Thrombose der Basilar Arterie. Zeitschr. f. klin. Med. Bd. 5. 1882, pag. 170.

Am 13. Februar. Das Gesicht ist etwas nach rechts verzogen, die linke Gesichtshälfte ist unvollständig gelähmt, die Lähmung der Stirn nur sehr gering. Augenbewegungen frei, Pupillen gleich, kein Doppelsehen. Der linke Arm und das linke Bein zeigen eine unvollständige Lähmung. Geringe Contractur im Ellenbogengelenk. Sensibilität auf der gelähmten Seite nicht wesentlich abgeschwächt. Die Bewegungen der Zunge sind etwas schwerfällig, die Sprache in kaum merklicher Weise behindert. Die Lähmung besserte sich in den nächsten Tagen. Nach ca. 3 Wochen ein neuer Schwindelanfall, worauf das linke Bein noch schwächer geworden. Tags darauf wieder Schwindel — Umfallen. Schnarchende Respiration, vollkommene Besinnungslosigkeit. 3 Tage nachher unregelmässige Respiration. Das Schlucken ist möglich, aber bedeutend erschwert. Sprechen ganz unmöglich, die Zunge wird garnicht bewegt. Incontinentia alvi et urinae. Das Sensorium erscheint nicht vollkommen erloschen. Kurz darauf exitus letalis.

Section. In der hinteren Schädelgrube derbe gummöse Auflagerungen an der Dura. Die Art. basilaris zeigt sich in einer Ausdehnung von etwa $^1/_2$" in ihrem oberen an die Art. vertebr. anstossenden Theile als ein knorpelharter weisslicher Strang, in welchem sich auf dem Durchschnitt kein Lumen erkennen lässt. Am oberen Ende dieser weisslichen Masse schliesst sich ein lockerer schwarzrother Thrombus an. In der rechten Seite des Pons befindet sich auf einem transversalen Schnitt im Umfange von $^1/_4$" ein blassgelblicher, weicher, nicht scharf umschriebener Erweichungsherd, welcher von der Oberfläche des Pons sowohl im oberen als im seitlichen Umfange durch eine ca. 1 Linie breite, ziemlich intacte Substanz geschieden ist. Es fanden sich ausserdem mehrere nicht ganz unbeträchtliche Erweichungs-

herde inmitten der Substanz des Pons. Medulla oblongata intact.

**26.** Fall von Willigk[1]): 36-jährige Frau erkrankte vier Monate nach ihrer Entbindung mit Schiefstellung des linken Auges nach innen und oben und unvollständiger linksseitiger Hemiplegie. Nach 8 Wochen trat plötzlich Schiefstellung des rechten Auges nach aussen und oben und vollkommene Lähmung der rechten Körperhälfte ein. Kurze Zeit darauf verlor Patientin in Folge eines heftigen Schreckens völlig das Sprachvermögen bei erhaltener Intelligenz. Im weiteren Verlaufe besserte sich die linksseitige Lähmung etwas, auch lernte Patientin einige Worte undeutlich zu sprechen. Der Gesichtsausdruck war apathisch, die Zunge frei beweglich, Schlingakt und Kehlkopfverschluss unvollkommen. Die Stuhlentleerung trat unwillkürlich ein. Die Kranke klagte über Stirnkopfschmerz und Schmerzen in den gelähmten Muskeln bei Bewegungen. Vor dem nach neun Monaten eingetretenen Tode trat Erbrechen, Diarrhoe und anhaltender Singultus ein.

Section zeigte, dass die Art. basilaris 11 mm. lang, 2 mm. vom hinteren, 3 mm. vom vorderen Brückenrande entfernt, in einen soliden Strang verwandelt war. Beide art. cerebelli inferiores posteriores sind thrombosirt. Die Brücke ist verkleinert, in ihrer hinteren Hälfte abgeflacht und höckerig uneben. Die Pyramiden und Oliven sind geschrumpft. Die unteren Querfaserschichten sind in eine schwielige, rostbraun gefleckte, mit den Meningen verwachsene Masse verwandelt.

Aehnlich verhält sich die obere Hälfte der Pyramiden,

1) Bulbärparalyse in Folge von Embolie der Art. vertebralis. Prager Vierteljahrschrift 1875. II. Cit. im Deutsch. Archiv f. klin. Medicin. XVIII. Bd. pag. 607.

Die microscopische Untersuchung ergab eine Degeneration der Nervenzellen in den erkrankten Theilen der Brücke, der Oliven, dem Vagus- und Glossopharyngeuskern. Der Hypoglossuskern war normal. Beide Nervi abducentes waren degenerirt, in geringerem Maasse Vagus, Accessorius und Glossopharyngeus, auch der Facialis. Zahlreiche periphere Aeste der Art. basilaris zeigten sich mit Gerinnseln verstopft. Im gehärteten Rückenmark fand sich eine typische doppelseitige Vorderseitenstrangsclerose.

**27.** Fall von Kahler[1]) 50-jähr. Mann erkrankt im Februar nach voraufgegangenem Schwindel mit dem Gefühl starken Blutandranges zum Kopfe und eigenthümlichen Parästhesien in der rechten Körperhälfte. Im October constatirt man: hochgradige Bewegungsataxie beider rechtsseitigen Extremitäten, die bei Augenschluss nicht stärker wird; keine Verringerung der Muskelkraft dabei. Subjectives Gefühl von Spannung in der rechten Körpelhälfte, Defecte des Ort- und Drucksinnes eben daselbst; linksseitige Abducenslähmung, Lähmung der rechtsseitigen Glottiserweiterer; Nystagmus. Tod etwa zwei Jahre später an Phthise.

Section. Bräunliche Verfärbung am Boden des IV. Ventrikels und am untersten Abschnitte der Brücke in ihrer hinteren Partie. Am gehärteten Präparat entsprach diese Pigmentirung einem alten Herd, der ungefähr in der Mitte der linken Olive beginnend, nach aufwärts sich, im grössten Durchschnitt acht Mm. messend, in den hinteren Brückenabschnitt erstreckte, zu beiden Seiten der Raphe, jedoch vorwiegend links gelegen. Die Pyramiden und seitlichen Brückenpartien ganz normal.

---

[1]) Prag. med. Wochenschr. 1879, cit. nach Nothnagel. Topisch. Diagnost. der Hirnkrankh. pag. 116.

Nach Ausschluss aller unklaren Fälle sind mir nur 27 Beobachtungen übrig geblieben, welche ich mit einiger Sicherheit verwerthen zu können glaube; auch diese sind jedoch nicht genau genug beschrieben, oder mir nur in kurzen Referaten zu Gesicht gekommen, so dass ich sie nur zu einer groben statistischen Zusammenstellung verwerthen, aber keiner kritischen Beurtheilung unterziehen kann.

Von den 18 Fällen einseitiger Brückenherde sind 10 sicher ohne Dysarthrie verlaufen; sie sprechen jedenfalls für die Richtigkeit meiner schon geäusserten Ansicht, dass einseitige Ponsherde bestehen können, ohne Dysarthrie zu bewirken; von ihnen waren 7 in der rechten, 3 in der linken Brückenhälfte gelegen.

In den weiteren 8 Fällen einseitiger Herderkrankung der Brücke war Anarthrie wohl vorhanden, allein zwei von diesen Fällen muss ich beanstanden. Fall 11 ist fraglich, weil die betreffende Patientin nur 6 Tage nach der Erkrankung lebte, so dass es sich nicht beurtheilen lässt, ob die Sprachstörung bei längerer Dauer der Krankheit persistirt hätte. Auch in unserem Fall war in den ersten Tagen angeblich eine Sprachstörung vorhanden, die aber später vollkommen schwand. Ebenso ist Fall 18 für uns unbrauchbar, da nicht nur die linke Pons-

hälfte, sondern gleichzeitig auch der linke Hypoglossuskern zerstört, und die Anarthrie durch die Zerstörung dieses letzteren bewirkt sein konnte. Es bleiben also die Fälle 12—17 übrig, in welchen 3 Mal ein rechtsseitiger und 3 Mal ein linksseitiger Herd die Anarthrie bewirkt hatte.

Wenn ich also nicht leugnen kann, dass hiernach einseitige Brückenherde Anarthrie zu bewirken vermögen, so scheint dieses Verhalten doch immerhin seltener zu sein, als das Umgekehrte, wo bei einseitigen Brückenherden keine Sprachstörung zu Stande kommt. Es ist ja möglich, dass Verschiedenheiten in der Lage und Ausdehnung der Herde diese Ungleichheit des Verhaltens veranlassen; es ist auch möglich, dass manche Herde, die als einseitig beschrieben worden sind, dennoch ein wenig die Mittellinie überschritten und dadurch die medialen Theile der gegenüberliegenden Pyramidenbahn in Mitleidenschaft gezogen haben. — Ein sicheres Urtheil lässt sich hierüber nach den mir vorliegenden Berichten nicht fällen.

Eines steht jedenfalls fest: die Anarthrie kann nicht nur durch linkseitige, sondern auch durch rechtsseitige Erweichungsherde der Brücke hervorgerufen werden, was nicht sehr für die Wernicke'sche Ansicht von der vor-

wiegenden Linksseitigkeit der motorischen Sprachbahn spricht.

Endlich habe ich 9 Fälle von doppelseitiger Erweichung des Pons gefunden, von denen nur ein einziger (Nr. 27) keine Anarthrie bewirkt hat; in diesem Fall war jedoch, wie ausdrücklich angegeben wird, der Erweichungsherd so gelegen, dass die Pyramidenbahnen nicht verletzt wurden. Wollten wir die frischen, doppelseitigen, im Pons gelegenen Blutherde, wie sie von Schütz[1]), Marchi[2]), Gueniot[3]) Senac[4]) und Bleuler[5]) beschrieben worden sind, hinzuzählen, so könnten wir die Zahl der bilateralen Ponsaffectionen, welche Anarthrie bewirkten, bedeutend vergrössern. Es lässt sich hieraus der Schluss ziehen, dass doppelseitige Herdaffectionen fast stets, einseitige dagegen in weniger als der Hälfte aller Fälle Anarthrie bewirken.

Auch diese Thatsache spricht eher für, als gegen die von mir vertretene Ansicht, dass motorische

1) Zur Casuistik der Hämorrhagien im Pons Varolii. Prag. med. Wochensch. Nr. 37. 1881. Canstatt's Jahresberichte 1881, II.

2) Contributo allo studio delle lesioni della protuberanza anulare. Rivistra sperimentale etc. p. 254. Canstatt's Jahresber. 1885, II. p. 94.

3) Bull. d. l. Soc. anat. 1860. cit. nach Nothnagel. Topische Diagnostik d. Hirnkrankh. pag. 110. Berlin 1879.

4) Gaz. hebdom. 1856, 14 Nov. cit. nach Nothnagel. Topische Diagnostik d. Hirnkrank. pag. 114.

5) Zur Casuistik der Herderkrankungen der Brücke. Inaugural-Diss. aus Bern (Lichtheim) 1885, pag. 2.

Sprachbahnen nicht nur in der linken, sondern in beiden Ponshälften vorhanden sind.

Sehr lehrreich ist endlich noch der Fall von Raymond (Nr. 22 meiner Zusammenstellung), in welchem Dysphagie und Dysarthrie und in den letzten Lebenstagen eine geringe Parese des rechten Facialis und der rechten oberen Extremität vorgelegen hatte. Die Section ergab einen erbsen- und einen linsengrossen Herd in der Mittellinie des Pons. Diese Herde konnten also nur die medialen Partien der Pyramidenbahnen verletzt haben, und es muss, da hierbei das Schlucken und die Articulation aufgehoben oder sehr erschwert waren, aus dieser Localisation der Herde gefolgert werden, dass die motorischen Sprachbahnen und die den Schlingact vermittelnden Leitungswege in der medialen Partie der Pyramidenbahnen gelegen sind — eine Annahme, welche auch der von mir in dieser Arbeit beschriebene Fall wahrscheinlich erscheinen lässt.

# Thesen.

1. Die Annahme besonderer den coordinirten Sprechbewegungen dienender Leitungsbahnen ist berechtigt.
2. Die differentielle Diagnose zwischen Herderkrankungen der Brücke und solchen des Grosshirns ist nicht immer möglich.
3. Die Magenausspülung ist bei der Dyspepsie der Säuglinge sehr zu empfehlen.
4. Eine häufige Ursache des Bronchialasthma besteht in der chronischen Schwellung der Bronchialdrüsen.
5. Vom hygienischen Standpuncte ist die electrische Beleuchtung jeder anderen vorzuziehen.
6. Ob Flüssigkeit beim Ertrinkungstode in die Lungen eindringt, hängt von den terminalen Athembewegungen ab.

## Erklärung der Abbildungen.

**Fig. 1.** Horizontalschnitt durch die Brücke in der Höhe des Austrittes des N. trigeminus.

*1* bezeichnet die Lage und Ausdehnung des linksseitigen Erweichungsherdes; *3* die Lage eines der beiden kleinen rechtsseitigen Erweichungsherde; *P* Pyramidenbündel; *S* Schleife; *V* austretende Trigeminusfasern; *B* Bindearm; *Lc* Locus coeruleus; *HL* hinteres Längsbündel; *Ab* Durchschnitt durch die Art. basilaris.

**Fig. 2.** Horizontalschnitt durch die Brücke 2,4 mm. oberhalb des in Fig. 1 dargestellten Schnittes.

Die Buchstaben bedeuten dasselbe wie in Fig. 1; *2* bezeichnet den Beginn des rechtsseitigen grossen Erweichungsherdes; *3* zwei kleine, neben einander liegende rechtsseitige Erweichungsherde.

**Fig. 3.** Querschnitt durch die Brücke in der Höhe der Bindearmkreuzung.

*2* bezeichnet die Lage des rechtsseitigen grossen Erweichungsherdes; *P* Pyramidenbündel; *S* Schleife; *Bkr* Bindearmkreuzung; *HL* hinteres Längsbündel; *Ab* Durchschnitt durch die Art. basilaris.

**Fig. 4.** Schematische Vorderansicht der Brückengegend, in welche die Krankheitsherde ihrer Lage und Ausdehnung nach so hineingezeichnet sind, wie sie sich aus meinen Stufenschnitten construiren liessen. Gleichzeitig ist die Lage der durch die Brücke ziehenden Leitungsbahnen, wie sie in meinem Fall vorausgesetzt werden müssen schematisch angedeutet.

Die punctirten Linien schliessen die Breite der sich nach abwärts verschmälernden Pyramidenbahnen in sich.

Die ausgezogene Linie bedeutet die Bahn des N. hypoglossus; die gestrichelte Linie die Bahn des N. facialis.

*Br* Brücke; *P* Pyramide; *V* N. trigeminus; *VII* N. facialis; *XII* N. hypoglossus; *1* der linksseitige grosse Erweichungsherd; *2* der rechtsseitige grosse Herd.

Fig. 1.

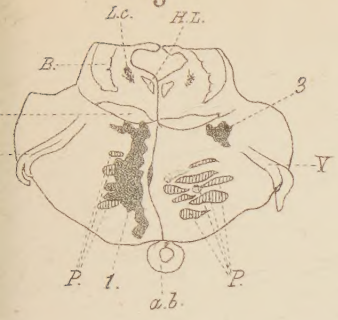


Fig. 2.

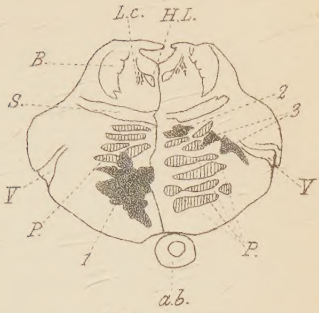


Fig. 4.

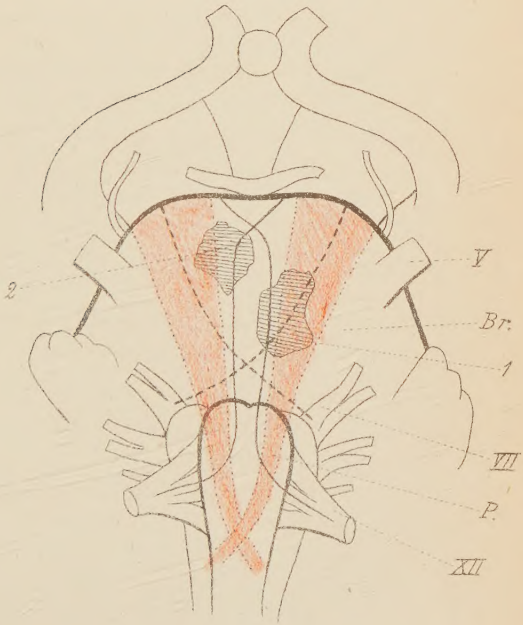

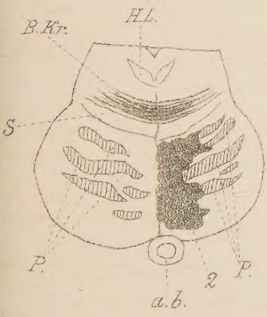
Fig. 3.